Ch 2.21

R34-119

Digitized by the Internet Archive
in 2015

https://archive.org/details/b21717023

DIE

LAGE DER EINGEWEIDE DES MENSCHEN.

DIE

LAGE DER EINGEWEIDE DES MENSCHEN.

NEBST ANLEITUNG

ZU

IHRER UNTERSUCHUNG UND HERAUSNAHME

AUS DEM KÖRPER.

VON

Dr. CARL ERNST EMIL HOFFMANN,

PROSECTOR AM ANATOMISCHEN UND ASSISTENT AM PHYSIOLOGISCHEN INSTITUTE ZU GIESSEN.



MIT 15 TAFELN ABBILDUNGEN.

LEIPZIG,

VERLAG VON WILHELM ENGELMANN.

1863.

VORREDE.

Bei vorliegender Arbeit war mein Zweck, in gedrängter Kürze eine Beschreibung der Lage der Eingeweide des menschlichen Körpers und eine Anweisung zu ihrer Untersuchung zu geben, welche dem Studirenden als Anleitung, dem praktischen Arzte zur Repetition und Stütze, nicht nur bei Sectionen, sondern auch bei sonstigen Untersuchungen des Körpers, dienen könnten. Ich suchte diesen Zweck dadurch zu erfüllen, dass ich die Beschreibungen, unter Zugrundelegung und Prüfung der gangbaren Lehrbücher der Anatomie und der zum Theile sehr werthvollen Monographieen über einzelne Abtheilungen des behandelten Gegenstandes (wie z. B. Reichert, der Bau des Gehirns; Luschka, die Lage der Brustorgane; Kohlrausch, Anatomie und Physiologie der Beckenorgane etc. etc.), stets nach mir vorliegenden Präparaten sowie nach den Resultaten einer grossen Zahl von Beobachtungen gab und mich dabei bemühte, möglichst der Natur treu zu bleiben, wobei ich freilich manchmal von Beschreibungen anderer Autoren abweichen musste. Die Lücken, welche jedoch bei allen diesen Beschreibungen entstehen, suchte ich, obgleich ich auch der Ueberzeugung bin, dass die anatomischen Kenntnisse vorzugsweise an der Leiche gewonnen werden müssen, durch Abbildungen auszufüllen, da ich andrerseits den hohen Werth dieser für das Verständniss der Theile oft erfahren habe.

Die Abbildungen sind, mit Ausnahme der Schemata auf Tafel XIII, sämmtlich nach mir vorliegenden Präparaten unter meiner speciellen Aufsicht mit möglichster Sorgfalt gefertigt. Gern hätte ich sie in natürlicher Grösse anfertigen lassen, weil sie dadurch bedeutend an Werth gewonnen hätten, allein ich musste hierauf verzichten, wollte ich nicht einen Hauptzweck ausser Acht lassen, nämlich den der leichten Zugänglichkeit für jeden Studirenden und Arzt. Dagegen hielt ich es für durchaus nothwendig durch Colorirung der wesentlicheren Theile, die Uebersichtlichkeit zu vermehren und bin ich für die Sorgfalt, mit welcher mein Herr Verleger die Ausführung der Abbildungen besorgen liess, demselben zu grossem Danke verpflichtet.

Die Bearbeitung selbst unternahm ich in der Weise, dass ich der Lagebeschreibung der einzelnen Organe, eine Gesammtbeschreibung der gegenseitigen Lagebeziehungen bei der Anleitung zur Untersuchung der Organe anfügte und ausserdem noch durch ausführliche Erklärung der Abbildungen das Verständniss dieser Lagebeziehungen zu erleichtern suchte. Ich hoffte dadurch in ziemlich gedrängter Form möglichste Vollständigkeit zu erreichen. Auf eine specielle Beschreibung der einzelnen Organe ging ich, soweit sie in keiner Beziehung zu ihrer Lage steht, nicht ein.

Sollte die Arbeit sich Eingang in die Kreise der Studirenden und Aerzte verschaffen und in denselben nur einigermassen zur Erweiterung und Befestigung des anatomischen Wissens, der Grundlage der ganzen Medicin, beitragen, so wäre mein Zweck erreicht und ich hinreichend für meine Arbeit belohnt.

Giessen, den 10. December 1862.

Carl Ernst Emil Hoffmann.

INHALTSVERZEICHNISS.

Seite.

Einleitung 1

I. Die Schädel- und Rückenmarkshöhle 3

1. Begrenzungen dieser Höhlen 3
2. Inhalt der Schädel- und Rückenmarkshöhle 6
   a. Häute des Gehirns und Rückenmarks 6
   b. Gefässe der Schädel- und Rückenmarkshöhle 9
   c. Gehirn und Rückenmark nebst ihren Nerven 13
3. Eröffnung der Schädel- und Rückenmarkshöhle und Herausnahme der in sie eingebetteten Theile 19
   a. Schädelhöhle und Gehirn 19
   b. Wirbelcanal und Rückenmark 25

II. Die Respirations- und Verdauungsorgane an Kopf und Hals 28

1. Die Nasenhöhle 28
2. Die Mundhöhle 29
3. Die Rachenhöhle und der Halstheil der Schlundröhre 31
4. Der Kehlkopf und die Luftröhre 32
5. Uebrige Weichtheile des Halses 33

III. Die Brusthöhle 35

1. Begrenzungen der Brusthöhle 35
2. Inhalt der Brusthöhle 39
   a. Luftröhre und Lungen 39
   b. Herz und Herzbeutel 42
   c. Die grossen Gefässe 44
   d. Nerven des Brustraumes 49
   e. Die Speiseröhre 51
3. Eröffnung der Brusthöhle. Untersuchung und Herausnahme der Hals- und Brustorgane 51

IV. Die Bauchhöhle 55

1. Begrenzungen der Bauchhöhle 56
2. Inhalt der Bauchhöhle 57
   a. Magen und Darmcanal 57
   b. Die Leber 59
   c. Die Bauchspeicheldrüse 61
   d. Die Milz 61
   e. Gefässe der Bauchhöhle 61
   f. Die Nerven der Bauchhöhle 64

V. Die Beckenhöhle 65

1. Begrenzungen derselben 65
2. Inhalt der Beckenhöhle 68

Seite.

A. Männliches Becken 69
a. Mastdarm 69
b. Nieren und Harnleiter 69
c. Harnblase 70
d. Männliche Geschlechtsorgane 71
e. Männliche Begattungsorgane 73
f. Männliche Harnröhre 74
g. Nebenniere und Steissdrüse 75
h. Gefässe des Beckens und des Urogenitalapparates 75
i. Die wichtigeren Nerven des Beckens 77
B. Weibliches Becken 78
a. Weibliche Harnröhre 78
b. Innere weibliche Geschlechtstheile 78
c. Aeussere weibliche Geschlechtstheile 80
d. Gefässe und Nerven des weiblichen Beckens 81
3. Das Bauchfell 81
a. Verlauf desselben 81
b. Falten und Aussackungen desselben 84
4. Eröffnung der Bauchhöhle 86
a. Untersuchung und Herausnahme der Baucheingeweide 87
b. Untersuchung und Herausnahme der Beckeneingeweide 90

Erklärung der Abbildungen 95
Tafel I. 95
„ II. 97
„ III. 98
„ IV. 99
„ V. 101
„ VI, Fig. 1 103
„ VI, Fig. 2 104
„ VII 106
„ VIII 109
„ IX 110
„ X 111
„ XI 112
„ XII 113
„ XIII, Fig. 1 114
„ XIII, Fig. 2 und 3 115
„ XIV 116
„ XV 118

EINLEITUNG.

Unter allen Abtheilungen der anatomischen Wissenschaft besitzt wohl diejenige, welche sich mit den Lagebeziehungen der Eingeweide und der mit diesen in Verbindung stehenden Theile beschäftigt, für das praktische Bedürfniss die grösste Wichtigkeit, man legt daher auch nicht mit Unrecht auf die genaue Kenntniss gerade dieser Theile, sowie auf die Fertigkeit in ihrer Untersuchung bei den Unterweisungen der Studirenden der Medicin das grösste Gewicht. Ebenso erkennt der praktische Arzt selbst täglich die Nothwendigkeit einer vollständig genauen Kenntniss der Lage der Eingeweide, ohne welche für ihn eine physikalische Untersuchung des Körpers eine Unmöglichkeit, und damit eine genaue Diagnose sehr vieler Krankheitserscheinungen durchaus prekär ist. Aber ist schon für den praktischen Arzt, als solchen, eine genaue Kenntniss dieser Lagebeziehungen nothwendig, wenn er wissen will, was er bei seinen Untersuchungen gerade unter dem untersuchenden Ohre oder der untersuchenden Hand hat, so macht sich die Wichtigkeit des anatomischen Wissens in dieser Richtung bei dem Gerichtsarzte noch in weiteren Beziehungen geltend, da seine Gutachten in der überwiegenden Zahl von Fällen von dieser Kenntniss abhängen.

Man darf daher hoffen, dass gerade die Ansicht des Inhaltes der verschiedenen Körperhöhlen und eine genaue Betrachtung der Lagebeziehungen dieser Organe, das Interesse des Studirenden der Medicin, sowie des praktischen Arztes in hohem Grade anzuregen vermag und erscheint von diesem Gesichtspunkte aus die Aufgabe einer Bearbeitung dieser Disciplin äusserst dankbar. Bedenkt man jedoch andrerseits mit welchen Schwierigkeiten eine solche Darstellung, wenn sie eine vollständig klare Anschauung der beschriebenen Verhältnisse geben soll, zu kämpfen hat, so erscheint die Aufgabe minder leicht.

Ueber die Art und Weise, wie eine solche Darstellung zu geben ist, kann man sehr verschiedener Ansicht sein und jede Ansicht wird sich Geltung verschaffen, wenn ihr nur das Bestreben zu Grunde liegt, mit gewissenhafter Treue und der nöthigen Ausführlichkeit, ein genaues Bild

der natürlichen Verhältnisse wieder zu geben und wenn dieses Bestreben auch wirklich zur That wird. Hierbei sind namentlich die Schwierigkeiten sehr wohl zu beachten, welche sich der Untersuchung sehr vieler Organe in ihrer natürlichen Lage entgegenstellen; man denke nur an das Zurücksinken der Lungen bei Eröffnung des Thorax, an die Lageveränderungen des Herzens, der Leber etc. in der liegenden Leiche etc. etc.

Meiner Erfahrung gemäss halte ich es für am zweckmässigsten bei der Betrachtung in der Weise zu verfahren, dass ich zuerst eine Darstellung der Begrenzungen je einer Körperhöhle gebe, alsdann die Lage der einzelnen in ihr eingebetteten Organe beschreibe und dann die Art und Weise erläutere, wie man am zweckmässigsten zur Untersuchung der einzelnen Organe schreitet, und sie zu diesem Zwecke aus dem Körper herausnimmt, woran eine Gesammtbeschreibung der gegenseitigen Lagebeziehungen geknüpft werden soll.

Ich werde dabei mit der Beschreibung der Schädel- und Rückenmarkshöhle und ihrem Inhalte beginnen, daran die Beschreibung der Respirations- und Verdauungsorgane, soweit sie an Kopf und Hals liegen, anfügen, nun zur Beschreibung der Brusthöhle und ihres Inhaltes, desgleichen der Bauchhöhle übergehen und endlich mit der Beschreibung des Beckens, der Beckenorgane und desjenigen Theils des Urogenitalapparates schliessen, welcher ausserhalb der Beckenhöhle liegt.

I. Die Schädel- und Rückenmarkshöhle.

Dieselben enthalten die Centraltheile des Nervensystems, nämlich das Gehirn und das Rückenmark, ausserdem die Häute, welche diese beiden Organe umgeben, die Anfänge der Nerven, welche aus ihnen entspringen und eine Anzahl von Blutgefässen.

1. Begrenzungen dieser Höhlen.

Die Schädelhöhle, welche die obere und hintere Abtheilung des Kopfes einnimmt, ist vollständig von einer knöchernen Kapsel umschlossen und steht mit den ausser ihr liegenden Theilen durch eine Anzahl grösserer und kleinerer Oeffnungen in Verbindung, welche in dieser Kapsel angebracht sind. Die Kapsel selbst ist im Ganzen eiförmig und so gelagert, dass das spitzere Ende nach vorn und oben, das stumpfere nach hinten und unten sieht. Hierbei steigt der grösste Längsdurchmesser bei normaler, gewöhnlicher Stellung des Schädels, schief von hinten nach vorn leicht aufwärts, etwa in einem Winkel von 18 bis 20° gegen die Horizontalebene geneigt; der grösste Breitendurchmesser schneidet den Längsdurchmesser in dem Uebergange des mittleren in das hintere Drittel desselben; doch giebt es auch bei sonst ganz normalen Schädeln mancherlei Abweichungen von diesen Verhältnissen.

Der obere Umfang der Schädelhöhle, oder die Schädeldecke, *calvaria*, wird gebildet in der Mitte durch die beiden Seitenwandbeine, *ossa parietalia*, *s. bregmatis*, welche in der Pfeilnaht zackig zusammenstossen, nach vorn durch die Schuppe des Stirnbeins, *os frontis*, mit den vorigen durch die zackige *sutura coronaria* verbunden, nach hinten durch ein Stückchen der Schuppe des Hinterhauptsbeins, *os occipitis*, welches an die Seitenwandbeine in der *sutura lambdoidea* grenzt. Der vordere Umfang der Schädelhöhle wird allein gebildet durch die Schuppe des Stirnbeins, der hintere durch die Schuppe des Hinterhauptsbeines, während an der Bildung der seitlichen Flächen der Schädelhöhlenwandungen Theil nehmen: die hintere, untere Abtheilung der Stirnbeinschuppe beiderseits, die unteren Abtheilungen der Seitenwandbeine, die Schuppe und der obere Theil der *pars mastoidea* der Schläfenbeine, *ossa temporum*

und das obere Ende der *ala magna* des Keilbeins. Der Boden der Schädelhöhle setzt sich zusammen aus den *partes orbitales* des Stirnbeins, der *lamina horizontalis, s. cribrosa* des Siebbeines, *os ethmoideum*, fast dem ganzen Keilbeine, *os sphenoideum*, dem Felsentheil der Schläfenbeine und der *pars basilaris*, nebst den *partes condyloideae* des Hinterhauptsbeins. Ausser den hier genannten Knochen können auch noch andere Knochen an der Bildung der die Schädelhöhle einschliessenden Kapsel Theil nehmen, nämlich die sogenannten Nahtknochen, *ossa Wormiana*, welche häufig in die Nähte, zwischen den oben aufgezählten Knochen eingelagert sind, und sich am häufigsten in der *sutura lambdoidea* finden.

In der Schädeldecke finden sich bei dem Erwachsenen normal nur zwei Oeffnungen, zu beiden Seiten der Pfeilnaht, nämlich die beiden *foramina parietalia*, zur Communication der äusseren und inneren venösen Gefässe bestimmt; in früher Jugend finden sich ausserdem noch zwei grössere Lücken, an welchen die Schädelkapsel nur durch Membranen geschlossen ist, nämlich eine von rhombischer Gestalt an der Verbindungsstelle der Pfeil-, Kron- und der zu der Zeit noch bestehenden Stirnnaht gelegen, die grosse Fontanelle, und eine andere dreiseitige, die kleine Fontanelle, welche an der Verbindung der Pfeilnaht mit der Lambdanaht liegt. An dem vorderen und hinteren Umfange finden sich normal keine Oeffnungen, an dem seitlichen nur eine jederseits und zwar in der hintersten Abtheilung, die *foramina mastoidea*. An der Innenfläche der Schädeldecke findet sich noch eine in der Mittellinie, längs der Pfeilnaht verlaufende, sich jedoch auch auf das Stirnbein sowohl wie auf das Hinterhauptsbein fortsetzende und an diesen allmählich in Erhabenheiten übergehende, seichte Furche, der *sulcus longitudinalis, s. sagittalis*, nach den Seiten hin finden sich noch andere seichtere Vertiefungen, *impressiones digitatae*, und Erhabenheiten, *juga cerebralia*, sowie schärfere, verzweigte Furchen, *sulci meningei*.

Auf dem Boden der Schädelhöhle gewahrt man zwei, namentlich nach der Mittellinie scharf hervortretende, seitlich flacher werdende, quer verlaufende Kanten, welche ihn in drei ungleich grosse Abtheilungen, die *fossae cranii*, scheiden. Die Grenze zwischen der vorderen und mittleren Schädelgrube wird in der Mitte durch den in die *processus clinoidei anteriores* übergehenden *limbus sphenoidalis*, zur Seite durch den hinteren Rand der kleinen Keilbeinflügel gebildet, während der obere und die seitlichen Ränder der Sattellehne, *dorsum sellae turcicae*, sowie die sich an diese anschliessenden oberen Kanten des Felsentheiles der Schläfenbeine die mittlere Schädelgrube von der hinteren scheiden. Die vordere Schädelgrube, *fossa cranii anterior, f. cerebri anterior*, ist die kleinste von den dreien, obgleich sie auf den ersten Anblick fast grösser wie die mittlere Schädelgrube erscheint, ihre Grundfläche ist ein unregelmässiges Sechseck, wobei die vorderen zwei Winkel abgerundet erscheinen, ihr grösster Querdurchmesser entspricht der Lage des hinteren Randes der Orbitaltheile des Stirnbeins, ihr grösster Längsdurchmesser fällt parallel der Mittellinie in die *processus clinoidei anteriores*.

Die mittlere Schädelgrube, *fossa cranii, s. cerebri, media*, steht hinsichtlich ihrer Grösse gleichfalls in der Mitte zwischen vorderer und hinterer Schädelgrube; sie ist dadurch, dass sich der Körper des Keilbeins über das Niveau des grösseren Theils des grossen Flügels, sowie der unteren Abtheilung des Schuppentheils vom Schläfenbein erhebt, in zwei seitliche Hälften getheilt, deren Grundflächen abgestumpfte Dreiecke darstellen, welche mit ihren abgestumpften Spitzen im Türkensattel zusammenstossen und deren breitere Basis an der Seitenwand des Schädels liegt. Die hintere Schädelgrube, *fossa cranii posterior, s. fossa cerebelli*, ist die grösste von allen, entspricht in der Form nahezu einem Viereck mit abgestumpftem hinterem Winkel und liegt von sämmtlichen Gruben am tiefsten.

So gering die Zahl der Communicationsöffnungen mit aussen liegenden Theilen, an der Schädeldecke und den Seitenwänden der Schädelkapsel war, so gross ist sie an dem Boden der Schädelhöhle. In der vorderen Schädelgrube finden sich die *foramina cribrosa* (zur Nasenhöhle), die *foramina ethmoidalia ant. et post.* (zu den Augenhöhlen). In der mittleren Schädelgrube haben wir beiderseits das *foramen opticum* und die *fissura orbitalis superior* (zur Augenhöhle), das *foramen rotundum* (zur *fossa spheno-palatina*), das *foramen ovale* und *spinosum* (zur *fossa sphenomaxillaris*), das *foramen caroticum internum* (zum *canalis caroticus*), die *apertura superior canaliculi tympanici* (zur Paukenhöhle), den *hiatus spurius canalis Fallopii* (in den Fallopischen Canal). In der hinteren Schädelgrube der *porus acusticus internus* (zum Labyrinth und dem Fallopischen Canal), den *aquaeductus vestibuli et cochleae* (zum Vorhof und zur Schnecke), das *foramen jugulare* und das *foramen condyloideum anterius et posterius* (zur Schädelbasis), endlich das *foramen occipitale magnum* zur Communication mit der Rückenmarkshöhle.

Die Rückenmarkshöhle, der Wirbelcanal, *canalis vertebralis, s. canalis medullae spinalis*, wird gebildet durch die Aneinanderfügung der sämmtlichen Wirbel; es wird dabei die vordere Seite des Canals, welcher sich natürlich den Krümmungen der Wirbelsäule anpasst, zum grössten Theil gebildet durch die Rückseite der Wirbelkörper und der Zwischenwirbelbänder, welche abwechselnd über einander aufgereiht sind; in der untersten Abtheilung besteht die vordere Wand aus der Rückfläche der mit einander verwachsenen Kreuzbeinwirbel. Die seitliche und hintere Wand des Wirbelcanals entsteht oben durch die Bogen der Wirbelkörper und die zwischen ihnen ausgespannten *ligamenta intercruralia, s. subflava*, unten durch die mit einander verwachsenen Bogen der Kreuzbeinwirbel; der ganze Canal endigt in dem *hiatus caudalis sacralis*, nach hinten geschlossen durch die *ligamenta sacrococcygea postica*. In den verschiedenen Abtheilungen der Wirbelsäule hat der Wirbelcanal eine verschiedene Gestalt und Weite; in der Halswirbelsäule ist er ziemlich weit dreiseitig, in dem Brusttheil fast kreisrund und enger, dann erweitert er sich wieder in der Lendengegend, indem er gleichzeitig eine dreiseitige Gestalt annimmt, während er im Kreuzbeintheil sich so ziemlich rasch nach allen

Richtungen verkleinert und durch Eindrängen der vorderen Wand mehr von halbmondförmiger Gestalt ist. Aus diesem Canal gehen eine Anzahl von Oeffnungen nach aussen, von welchen in der Hals-, Brust- und Lendengegend sich jederseits zwischen je zwei Wirbeln an der Ursprungsstelle der Bogen eines, nämlich ein *foramen intervertebrale*, befindet, während an dem Kreuzbeine diese *foramina intervertebralia* erst mittelbar aus dem Kreuzbeincanale nach aussen gelangen, indem sie in kurze Canäle münden, welche den Knochen zwischen je zwei Wirbeln von vorn nach hinten durchbohren, wodurch, statt der einfachen Mündungen in der oberen Abtheilung der Wirbelsäule, in der unteren Abtheilung jederseits zwei Mündungen eine nach vorn, die andere nach hinten, *foramina sacralia anteriora et posteriora*, entstehen.

2. Inhalt der Schädel- und Rückenmarkshöhle.

a) Häute des Gehirns und Rückenmarks.

Diese bestehen aus einer äusseren sehr festen und derben Membran, der harten Haut, und zwei anderen zarten, zwischen dieser und den Centraltheilen gelegenen Häuten, der Spinnwebenhaut, und der zarten Haut.

Die harte Hirnhaut, *dura mater cerebri*, liegt in der Schädelhöhle den Knochen innig an und ist an ihnen sowohl durch zwischengelagertes Bindegewebe, als durch feine Gefässe befestigt, da sie in der Schädelhöhle zugleich das innere Periost der Knochen bildet, während sie andrerseits zum Schutze des Gehirns dient. Namentlich fest haftet sie an dem Boden der Schädelhöhle, nämlich an dem Körper des Keilbeins und dem Felsenbeine, sowie an allen Austrittsstellen von Gehirnnerven. Dadurch, dass von der *dura mater* an einzelnen Stellen Fortsätze ausgehen, wobei sie sich theilweise in zwei Blätter spaltet, sowie dadurch, dass an anderen Stellen sich ohne solche Fortsätze Spaltungen in zwei Blätter finden, zwischen welche dann andere Theile eingelagert sind, erhalten die oben beschriebenen Schädelgruben mehr abgerundete oder wesentlich geänderte Formen und werden in kleinere Abtheilungen geschieden; so dass man alsdann zwei vordere, zwei mittlere, zwei untere hintere und zwei obere hintere Schädelgruben unterscheidet.

Die Fortsätze, welche sich zwischen verschiedene Abtheilungen des Gehirns hineinschieben fliessen sowohl hinten wie vorn zusammen, sie dienen zur Stütze dieser einzelnen Abtheilungen, und zur Verhütung gegenseitigen Druckes bei den verschiedenen Lagen und Stellungen des Schädels.

Der grösste Fortsatz, die grosse Hirnsichel, *falx cerebri*, (Taf. I, A; Taf. III, 1 und 2; Taf. IV, A; Taf. V, A.), verläuft in den *sulcus sagittalis* angeheftet an dem Schädelgehäuse von dem Hahnenkamm, *crista galli*, des Siebbeins, bis zur *protuberantia occipitalis interna* des Hinterhauptsbeins; er beginnt vorn schmäler sich nach hinten hin allmählich verbreiternd, so dass sein unterer freier Rand, welcher in die Tiefe der Längsspalte des grossen Gehirns hineinragt, nicht ganz parallel der Wölbung der

Schädeldecke verläuft. Nach hinten und unten weicht die grosse Hirnsichel etwas aus einander und setzt sich an einen weiteren Fortsatz der *dura mater*, das Hirnzelt, *tentorium cerebelli* (Taf. I, J; Taf. V, E) an. Dieses ist angeheftet an dem Seitenrande des *dorsum sellae turcicae*, dem oberen hinteren Rande des Felsenbeins und der *linea transversa*, oder dem *sulcus transversus* des Hinterhauptsbeins je auf beiden Seiten. An der Stelle an welcher es mit der *falx cerebri* zusammenstösst, ist es stark nach oben gezogen, während es ausserdem in den seitlichen Partieen etwas nach oben gewölbt ist. Der freie Rand ist ausgeschweift, läuft nach dem hinteren Theile des unteren Randes der *falx cerebri* spitz zu und bildet dadurch mit dem *dorsum sellae turcicae* gemeinschaftlich einen fast eiförmigen Ausschnitt, dessen breitere Seite nach vorn liegt. Bei der gewöhnlichen Stellung des Schädels, verlaufen die vorderen zwei Drittel des Randes dieses Ausschnittes fast horizontal, ein klein wenig nach hinten geneigt, das hintere Drittel biegt sich stark nach oben. Nach vorn verbindet sich das Hirnzelt mit einer anderen Abtheilung der *dura mater*, dem *diaphragma sellae turcicae, s. tentorium hypophysis* (Taf. I, K; Taf. IV, D; Taf. V, 14), welche von dem oberen Rande des *dorsum sellae turcicae* ausgespannt ist zum *limbus sphenoidalis* und hier mit einer ganz geringen Erhebung der *dura mater* in Verbindung steht, die nach dem vorderen Ende der *falx cerebri* hinführt. In diesem *diaphragma* befinden sich drei Oeffnungen, eine fast in der Mitte, zur Verbindung des Trichters mit dem Gehirnanhang, und zwei ganz an der Seite der vordersten Abtheilung zum Durchtritt der *carotis interna* beiderseits. Der letzte noch zu betrachtende Fortsatz der *dura mater* ist:

Die kleine Hirnsichel, *falx cerebelli;* sie zieht sich in der hinteren Verlängerung der *falx cerebri*, von dem unteren Rande des Hirnzeltes zur grossen Hinterhauptsöffnung, ist natürlich viel kleiner als die *falx cerebri* und ragt auch weniger in die Schädelhöhle hinein, nach unten hin geht sie meist in zwei Falten auseinander. Ausser diesen grösseren Fortsätzen der harten Hirnhaut, giebt diese noch eine Anzahl kleinerer, die als Hüllen die Nerven bei ihrem Austritte aus der Schädelhöhle geleiten und ausserdem noch unbedeutende, welche in andere Schädelöffnungen eindringen, ab.

Die harte Haut des Rückenmarks, *dura mater medullae spinalis* (Taf. VI, Fig. 1, g) unterscheidet sich in Anordnung und Bedeutung von der *dura mater cerebri*. Sie umschliesst das Rückenmark nur äusserst lose und bildet nicht zugleich das innere Periost der Rückenmarkshöhle, sondern ist mit diesem nur durch lockeres fettreiches Bindegewebe verbunden. Sie ist dadurch dünner als die *dura mater cerebri*, indem erst die innigere Verbindung zwischen Periost und *dura mater* in dem Hinterhauptsloche beginnt; sie bildet einen weiten Sack, der bis zur Mitte der Kreuzbeinwirbelsäule reicht und hier in stumpfer Spitze sich schliesst. Den sämmtlichen aus dem Rückenmarke austretenden Nerven giebt sie scheidenartige Fortsätze mit, welche in den Zwischenwirbellöchern sich inniger an die Wirbel festsetzen.

Die Spinnwebenhaut des Gehirns, *tunica arachnoidea cerebri*, ist eine durchsichtige zarte Membran, welche in zwei Blättern innerhalb des *dura-mater*-Sackes liegt. Das eine Blatt liegt der *dura mater* innig an, das andere überzieht das Gehirn fast überall fest, indem es meist mit der unter ihm liegenden *pia mater* fest verbunden ist, doch geht es nicht zwischen den Windungen in die Furchen hinein, sondern überbrückt dieselben. Ausserdem überbrückt es ohne innigere Verwachsung mit der *pia mater* den Raum zwischen Brücke und *chiasma nervorum opticorum*, und die Spalte zwischen *medulla oblongata* und dem Kleinhirne, während sie über dem Kleinhirn und der Zirbeldrüse her einen Fortsatz in den dritten Ventrikel hinein schickt. Dann schickt sie noch zahlreiche Fortsätze um die Nerven und Gefässe, so dass durch diese Verbindungen zwischen den beiden Blättern hergestellt werden.

Die Spinnwebenhaut des Rückenmarks, *tunica arachnoidea medullae spinalis*, umgiebt mit ihrem inneren Blatte das Rückenmark und die Nervenwurzeln nur ganz lose und erstreckt sich von der oben genannten Ueberbrückungsstelle an der *medulla oblongata* bis zum unteren Ende der *dura mater medullae*, der hierbei durch sie gebildete Raum heisst *cavum subarachnoideale;* sie versieht die austretenden Nerven, sowie die Zacken des noch zu beschreibenden *lig. denticulatum* mit trichterförmigen Scheiden, welche die Verbindung zwischen den beiden Blättern herstellen.

Die weiche Haut, oder die Gefässhaut des Gehirns, *pia mater cerebri*, ist sehr zart und dünn und schliesst eine grosse Zahl grösserer und kleinerer Gefässe in sich ein, welche von hier aus in die Rindensubstanz des Gehirns eindringen. Sie schickt zahlreiche Fortsätze in die Furchen und Spalten des Gehirns und damit auch zwischen dem grossen und kleinen Gehirne hindurch, sowie durch den Raum zwischen *medulla oblongata* und dem kleinen Gehirne zu den Ventrikeln, um hier Gefässgeflechte, die sogenannten *plexus chorioidei* in sich einzuschliessen; man unterscheidet die *plexus (chorioidei) cerebri*, welche von dem Gewebe zwischen Gross- und Kleinhirn ausgehen und neben dem *pia-mater*-Gewebe auch noch von der *arachnoidea* begleitet sind und die *plexus chorioidei cerebelli, s. ventrieuli quarti*, welche von dem Gewebe zwischen Kleinhirn und Brücke entstehen.

Die Gefässhaut des Rückenmarks, *pia mater medullae spinalis*, ist etwas derber wie die des Gehirns und enthält nicht so reichliche Gefässe. Sie umgiebt das Rückenmark gleichfalls ziemlich fest und schickt in dessen ganzer Länge einen breiten Fortsatz in die Tiefe der vorderen Längsfissur, von ihr aus gehen überall feine Gefässchen in das Innere des Rückenmarkes. Von der Stelle an, wo die *pia mater* das untere Ende des Rückenmarks umschliesst, sendet sie einen plattrundlichen, fadenförmigen Fortsatz, das *filum terminale*, zwischen den Fäden der *cauda equina* nach dem unteren Ende des Sackes der *dura mater*, welchen es durchbohrt um bis zum Steissbeine vorzudringen. Ausserdem schickt sie noch jederseits zwischen den vorderen und hinteren Nervenwurzeln eine

Anzahl von Fortsätzen nach aussen, welche sich spitz an die *dura mater* ansetzen und mit Scheiden der *arachnoidea* umgeben sind, die Gesammtzahl dieser Fortsätze heisst das *ligamentum denticulatum*.

b) Gefässe der Schädel- und Rückenmarkshöhle.

Die arteriellen Gefässe der Schädelhöhle stammen aus der *carotis externa* und *interna*, sowie aus der *arteria vertebralis*.

Die aus der *carotis externa* kommenden Gefässe sind nur für die *dura mater* bestimmt, die vorzüglichsten derselben sind: die *arteria meningea media* (Taf. I, W), welche aus der *a. maxillaris interna* stammt, durch das *foramen spinosum* in die mittlere Schädelgrube dringt und sich von da aus nach vorn, hinten und oben unter vielfachen Verästelungen in der *dura mater* verzweigt, und die *arteria meningea posterior* aus der *arteria occipitalis*, welche durch das *foramen mastoideum* der hinteren Schädelgrube zuwandert und sich an der hinteren Abtheilung der *dura mater* verzweigt. Die vordere Partie der *dura mater* wird durch die *arteriae meningeae anteriores* versorgt, welche aus der *arteria ophthalmica* stammen und theils durch das *foramen ethmoidale anterius*, theils durch die *fissura orbitalis superior* in die vordere Schädelgrube gelangen. Ausser diesen kleineren Aesten der *carotis interna* finden wir noch fast ihre ganze Ausbreitung innerhalb der Schädelhöhle, indem sie ihre wesentlichen Theile zu dem Gehirne sendet; sie dringt zu dem Zwecke an der Spitze des Felsenbeins durch das *foramen caroticum internum* in die Schädelhöhle ein und durchbohrt das untere Blatt der den *sinus cavernosus* umgebenden *dura mater*, verläuft zuerst alsdann am seitlichen Theile des Keilbeinkörpers im *sulcus caroticus* aufwärts, dann ein wenig nach vorn, um endlich, indem sie sich rückwärts wendet, das obere Blatt der *dura mater* zwischen Sattelknopf und *processus clinoideus anticus* zu durchbohren (Taf. I, O; Taf. IV, M u. N). Hier theilt sie sich dann in ihre Endäste, während auf dem Wege bis dahin sie in der Schädelhöhle nur unbedeutende Aestchen an ihre Nachbarschaft abgiebt. Nach vorn tritt zuerst heraus die bereits oben genannte Augenarterie *arteria ophthalmica*, sie tritt jedoch gleich unter den Sehnerven und dann auf dessen äusserer Seite durch das *foramen opticum* wieder aus der Schädelhöhle heraus. Der zweite bedeutendere Ast nach vorn ist die Balkenarterie, *arteria corporis callosi* (Taf. I, L; Taf. III, 3; Taf. IV, K, M); sie läuft zunächst unter dem Ursprunge des Riechnerven nach vorn und innen über den Sehnerven weg nach der oberen Fläche des Keilbeinkörpers, wendet sich dann, indem sie dicht neben der der anderen Seite verläuft, nach oben über das Knie des Balkens weg, darauf nach hinten in die grosse Längsspalte des Gehirns, um sich in der vorderen und mittleren Abtheilung der Gehirnhemisphären zu verzweigen. Vor dem Türkensattel anastomosiren die *arteriae corp. callosi* beider Seiten durch einen kurzen, starken Ast, den *ramus communicans anterior* (Taf. I, M) miteinander. Der stärkste Endast der *carotis interna* ist die *arteria fossae Sylvii* (Taf. I, N; Taf. IV, L), welche am hinteren

Rande des kleinen Keilbeinflügels etwas nach aussen verläuft, dann ein wenig nach oben in die Sylvische Grube des Gehirns eindringt und mit dieser nach aussen und hinten geht, indem sie die benachbarten Hirntheile mit Aestchen versieht. Der letzte Zweig ist die Adernetzarterie, *arteria chorioidea* (Taf. I, P); sie entspringt nach hinten aus der *carotis* und wendet sich an der äusseren Seite des Hirnstiels unter dem *tractus opticus* her zur *tela chorioidea* des Seitenventrikels.

Die beiden Wirbelarterien, *arteriae vertebrales* (Taf. I, S; Taf. VI, Fig. 1, B), dringen seitlich durch das *foramen magnum* in die hintere Schädelgrube ein, nachdem sie bereits zwischen Atlas und Hinterhauptsbein die *dura mater* durchbohrt haben. Bald wenden sie sich nach vorn, einwärts und aufwärts, indem sie sich auf dem *clivus Blumenbachii* auflegen, vereinigen sich am hinteren Rande desselben und bilden so gemeinschaftlich die Grundarterie, *arteria basilaris* (Taf. I, R; Taf. VI, Fig. 1, A). Diese steigt in der Mittellinie hinauf und spaltet sich am oberen Ende des *dorsum sellae turcicae* in ihre Endäste. In der Schädelhöhle entspringt nahe der Bildung der *arteria basilaris* aus der *a. vertebralis* die *arteria cerebelli inferior* (Taf. I, T), wendet sich nach aussen und hinten und verläuft zwischen kleinem Hirn und *medulla oblongata*, Aestchen zu den *plexus chorioidei inferiores* gebend, zu der unteren Fläche der Hemisphären des kleinen Gehirns. Die *arteria medullae spinalis anterior* (Taf. I, U; Taf. VI, Fig. 1, D, E) geht gleichfalls nahe der Bildungsstelle der Basilararterie ab, läuft nach unten, hinten und innen, vereinigt sich mit der der anderen Seite, um vor der Mitte der Vorderflächen des Rückenmarks herabzulaufen.

Aus der *arteria basilaris* gehen kleinere Aeste zur Brücke (Taf. I, R) und der *medulla oblongata*, dann auf jeder Seite je ein Aestchen, die *arteria auditiva interna*, quer nach aussen mit dem Hörnerven in den *meatus auditorius internus* und von da zum Labyrinth. Die Endäste der *art. basilaris* endlich sind: 1) die *arteriae cerebelli superiores*, welche an der oberen Abtheilung der Sattellehne nach aussen und hinten um den Hirnstiel laufen und so an die obere Fläche der Kleinhirnhemisphären gelangen, an welchen sie sich verbreiten; 2) die *arteriae cerebri profundae*, sie gehen etwas mehr nach vorn von den vorigen, sonst ihnen ganz analog zur unteren Fläche der Hinterlappen der Grosshirnhemisphären.

Zwischen den *arteriae cerebri profundae* und dem Stamme der *carotis interna* findet sich jederseits eine starke und lange Anastomose, *ramus communicans posterior* (Taf. I, Q), welche neben der *sella turcica* von hinten nach vorn läuft. Dadurch wird um die *sella turcica* herum ein arterieller Gefässkranz gebildet, der *circulus arteriosus Willisii*, an welchem sich betheiligen der *ramus communicans anterior*, die *arteriae corporis callosi*, die *arteriae carotides internae*, die *rami communicantes posteriores*, die *arteriae profundae cerebri* und die *arteria basilaris*.

Die arteriellen Gefässe des Rückenmarkscanals stammen

aus der *arteria vertebralis*, den *arteriae intercostales, lumbares* und *sacrales* und zwar versorgen diese Gefässe sowohl die Häute wie auch das Rückenmark selbst. Die Häute werden gelegentlich des Durchtritts der Spinaläste der genannten Gefässe zum Rückenmark mit kleinen Aestchen versorgt, ohne dass dabei eine bestimmte Anordnung statthätte, anders ist es mit den Gefässen, welche zum Rückenmarke gehen. Die beiden *arteriae medullae spinalis anteriores* (Taf. VI, Fig. 1, D, E) treten zu einem Stämmchen vereinigt aus der Schädelhöhle zur vorderen Fläche des Rückenmarks in den Rückenmarkscanal und verläuft dieses Gefässstämmchen, indem es vielfach mit den Spinalästen (siehe Taf. VI, Fig. 1) der oben genannten Arterien anastomosirt, vor der vorderen Längsfissur herunter, giebt Aestchen in diese hinein und geht am *conus medullaris* angekommen in dem *filum terminale*, die *dura mater* durchbohrend, bis zur hinteren Fläche des Steissbeins, wo sie sich mit den Sacralarterien verbindet. Die beiden *arteriae medullae spinalis posteriores* entspringen aus den *arteriae vertebrales* an ihren Durchtrittsstellen durch die *dura mater*, gehen dann zu den hinteren Seitenfurchen des Rückenmarks und verlaufen geschlängelt an ihnen herab bis zum *conus*, wo sie endigen. Bei diesem Verlaufe gehen sie gleichfalls sehr zahlreiche Verbindungen mit den Spinalästen der *art. vertebrales, intercostales et lumbares* ein und stehen auch untereinander durch grosse und kleine Queräste in Verbindung.

Die venösen Gefässe sind in der Schädelhöhle äusserst zahlreich und führen schliesslich alle, einige kleinere Communicationen mit anderen Venen abgerechnet, zu der *vena jugularis interna*. Die arteriellen Gefässe der *dura mater* werden alle von zwei venösen Gefässen begleitet, welche dann in die verschiedenen Hirnsinusse einmünden. Aus der Hirnsubstanz selbst treten die venösen Gefässe an den verschiedensten Stellen zur Oberfläche, verlaufen vielfach geschlängelt und gewunden in den grösseren Spalten, sowie in den Furchen zwischen den Windungen, häufig auch über diese hinweggehend, so dass die ganze Gehirnoberfläche von diesen Gefässen umgeben ist. Die grösseren Venenräume der Schädelhöhle zeigen bestimmtere Lagenverhältnisse zwischen den Blättern der *duramater*. Der grösste von ihnen ist der *sinus longitudinalis superior* (Taf. I, B; Taf. IV, B; Taf. V, B); er verläuft in dem oberen Theile der *falx cerebri*, beginnt an der *crista galli*, hier öfters in Verbindung mit Venen der Nasenhöhle, liegt der ganzen Länge des *sulcus longitudinalis* an, bis zur *protuberantia occipitalis interna*, oder dem *tentorium cerebelli*, wo er endigt. In ihn münden die oberen Venen der Gehirnoberfläche, einige *venae diploicae* und die *emissaria parietalia*. Der *sinus longitudinalis inferior* (Taf. V, C) liegt über dem unteren Rande der *falx cerebri*, jedoch nur die hinteren zwei Drittel einnehmend und endigt gleichfalls am *tentorium*; in ihn ergiessen sich die in der grossen Hirnspalte liegenden Venen. Die Enden dieser beiden Venensinusse sind durch einen anderen, den *sinus rectus* (Taf. V, E) mit einander verbunden, welcher in dem *tentorium* an dessen Zusammenflussstelle mit der *falx cerebri* von vorn und oben nach hinten

und unten verläuft; an seinem vorderen Ende nimmt er noch eine bedeutende Vene, die *vena magna Galeni* (Taf. V, D) auf, welche von dem oben beschriebenen Fortsatze der *tunica arachnoidea* umgeben aus den Seitenventrikeln kommt und über der Vierhügelmasse her nach hinten läuft. Von der Vereinigungsstelle des *sinus rectus* mit dem *sinus longitudinalis superior*, dem *confluens sinuum* (Taf. I, F; Taf. V, F) geht beiderseits ein weiterer Venenraum aus, der zuerst in der Anheftungsstelle des Tentoriums an das *os occipitis* verläuft, dann dem Verlaufe der *fossa sigmoidea* folgt und in dem *foramen jugulare* endigt; es ist dies der *sinus transversus* (Taf. I, C, C'). Er empfängt sein Blut zunächst aus den beiden Venenräumen, an deren Zusammenflussstelle er entsteht, ausserdem aber nimmt er noch eine Zahl der seitlichen und unteren Venen des grossen und kleinen Gehirns auf, communicirt durch das *emissarium mastoideum* mit der Aussenfläche des Schädels und wird endlich noch verstärkt durch zwei von der vorderen Abtheilung der Schädelhöhle herkommende Venenräume. An der *fissura orbitalis superior* nämlich sammelt sich das venöse Blut der Augenhöhle in einem Venenraume, *sinus ophthalmicus*, der sich nach hinten und innen forterstreckt, die ganze Seitenfläche des Keilbeinkörpers einnimmt und seiner maschigen Structur wegen den Namen *sinus cavernosus* (Taf. IV, D) erhält; in diesen Raum ergiessen sich noch die Venen von der vorderen, unteren Abtheilung des Gehirns, von denen sich die *vena fossae Sylvii* (Taf. I, G) durch Grösse auszeichnet und bald weiter oben, bald weiter unten in den *sinus cavernosus* eintritt. Der *sinus cavernosus* steht durch das *foramen ovale* mit den Venen an der Aussenfläche des Schädels in Communication, verbindet sich mit dem der anderen Seite durch Venenräume, welche in dem *diaphragma sellae turcicae* liegen und das *infundibulum* umgeben, *sinus circularis Ridleyi* (Taf. I, K; Taf. IV, D), und geht nach hinten in die beiden *sinus petrosi* über. Der *sinus petrosus superior* (Taf. I, D) verläuft an der oberen Kante des Felsenbeins und dringt in den *sinus transversus* gerade an der Stelle ein, wo dieser auf die *fossa sigmoidea* tritt; der *sinus petrosus inferior* geht in der Rinne zwischen Felsenbein und *pars basilaris ossis occipitis* nach hinten und aussen und vereinigt sich mit dem *sinus transversus* gerade an dessen Eintritt in das *foramen jugulare*. Die beiden *sinus petrosi inferiores* stehen durch ein quer auf der *pars basilaris* des Hinterhauptsbeins verlaufendes Venennetz, *sinus basilaris* genannt, in Verbindung. Einen letzten Venenraum, der den Kreis dieser Räume vervollständigt, haben wir nun noch zu betrachten, den *sinus occipitalis* (Taf. I, E; Taf. V, G): er verläuft in der *falx cerebelli* zum Hinterhauptsloche, geht beiderseits um dasselbe herum und endigt in dem *sinus transversus* am *foramen jugulare*, den er auf diese Weise mit dem *confluens sinuum* nochmals in Verbindung setzt. In den *sinus occipitalis* treten nur einige Venen aus der Substanz der Knochen ein, ausserdem aber steht er in Verbindung mit den Venen des Wirbelcanals, *sinus, s. plexus longitudinalis columnae vertebralis*. Es sind dies ziemlich ansehnliche, beiderseits an dem Uebergange der Körper in die Bögen der ganzen Länge

der Wirbelsäule entlang verlaufende Venenstämme, welche zwischen der *dura mater medullae* und dem Periost der Wirbel liegen und durch eine sehr grosse Zahl netzförmig mit einander verbundener Anastomosen zusammenhängen; innerhalb eines jeden Wirbels bildet sich hierbei ein vollständig geschlossener Bogen, *circellus venosus vertebrae*.

c) Gehirn und Rückenmark, nebst den von ihnen abgehenden Nerven.

Wohl bei keinem Organe treten uns so viele Schwierigkeiten in der klaren Darlegung der Lage seiner einzelnen Theile entgegen, als bei dem Gehirne, und zwar ist dies nicht sowohl der Fall in Bezug auf die Lagebestimmung einzelner Theile untereinander, als vielmehr der einzelnen Gehirnabtheilungen zu Theilen des Schädels. Hierzu kommt noch, dass die Wenigsten daran gewöhnt sind, diesen Verhältnissen die nöthige Aufmerksamkeit zu schenken und dass man in den meisten Lehrbüchern der Anatomie ganz wenigen hierauf bezüglichen Angaben begegnet. Beachtet man jedoch, dass die meisten centralen Theile des Gehirns innerhalb eines Raumes liegen, welcher sich nach oben abgrenzt in der Höhe des unteren freien Randes der Grosshirnsichel, nach hinten und den Seiten mit dem ausgeschweiften freien Rande des Hirnzeltes, nach vorn mit der vorderen Abtheilung des Türkensattels, nach unten durch den *clivus Blumenbachii* und dass diese Grenzen nur zum Theil durch die Seitenventrikel und die in ihnen liegenden Theile überragt werden, nämlich nach vorn durch ein kleines Stückchen des Vorderhorns, nach der Seite durch ein Stückchen des Schweifs vom Streifenhügel und die hintere seitliche Abtheilung des Sehhügels; nach hinten endlich ziemlich bedeutend durch das Hinterhorn mit Inhalt, so wird hierdurch die klare Vorstellung über die Lage der einzelnen Gehirntheile im Schädelraume bedeutend erleichtert.

Betrachten wir nach diesen vorläufigen Bemerkungen zunächst die grösseren Abtheilungen des Gehirns, so finden wir, dass die beiden Hemisphären des Grosshirns fast vollständig durch die *falx cerebri* (Taf. V, A) geschieden sind, dass diese gewöhnlich bis auf das *corpus callosum* oder doch nur wenige Linien über dasselbe in die obere Längsspalte herabragt, dagegen die untere hintere Abtheilung der Stirnlappen nicht von einander scheidet. Die Stirnlappen (Taf. II, A; Taf. V, 4) liegen auf den *partes orbitales* der Stirnbeine auf, also in den vorderen Schädelgruben; die mittleren Schädelgruben werden von den Schläfenlappen (Taf. II, B) eingenommen; während die Hinterhauptslappen (Taf. II, C) auf dem Hirnzelte ruhen und das kleine Gehirn (Taf. V, 21), dessen beide Hemisphären nur wenig nach hinten durch die *falx cerebelli* getrennt sind, sich unter dasselbe in die hinteren Schädelgruben einschiebt. Die Brücke (Taf. II, L; Taf. V, 16) und das verlängerte Mark (Taf. II, Q; Taf. V, 22; Taf. VI, Fig. 1, 2) legen sich auf den *clivus* auf. Nach oben, hinten, vorn und seitlich legen sich an die Wand der Schädelhöhle die Stirn-, Scheitel-, Hinterhaupts- und Schläfen-Lappen des Gehirns so an, dass ihre Grenzen ziemlich mit den Begrenzungen der gleichnamigen Schädelknochen übereinstimmen, nur ragt der Hinter-

hauptslappen etwas über die Ränder des Hinterhauptsbeins hinaus. Die *fossa Sylvii* (Taf. II, Y), welche den Stirnlappen von den Schläfenlappen trennt, beginnt breit neben dem Keilbeinkörper und dem *trigonum olfactorium*, zieht dann zuerst etwas nach vorn und aussen und wendet sich zuletzt mehr zurück. Die von ihr abgehende *fissura horizontalis* verläuft gewöhnlich nahe unter dem oberen Rande der Hinterhauptsschuppe nach hinten und aufwärts, so dass die Reil'sche Insel unterhalb dieser Grenze liegt, während der Klappendeckel Burdach's sich über sie hinauserstreckt.

Bei der Detailbeschreibung beginnt man am zweckmässigsten mit der vorderen Partie. Zu beiden Seiten der *crista galli* liegen dicht neben der Mittellinie auf der horizontalen Platte des Siebbeins auf die *nervi olfactorii* (Taf. I, 1; Taf. II, 1; Taf. V, 23), welche sich kurz, nachdem sie aus dem *trigonum olfactorium* (Taf. II, D) hervorgetreten sind, über die Eintrittsstelle der *carotis* (durch das obere Blatt der *dura mater*) hinweglegen, während sie von oben bedeckt sind durch die inneren Windungen der Stirnlappen, die von ihnen Eindrücke erhalten. Dicht hinter dem *limbus sphenoidalis* liegt die Sehnervenkreuzung (Taf. II, F; Taf. V, 13; Taf. VI, F) auf dem *tentorium sellae tureicae* auf; aus ihr gehen die Sehnerven schief nach vorn und aussen zum *foramen opticum*, unter ihnen (Taf. I, 2; Taf. IV, M) liegen gleichfalls die Austrittsstellen der *carotis*, während die *art. ophthalmica* unter und dann nach aussen von ihnen zum *foramen opticum* verläuft. Dicht hinter dem *chiasma* auf der Mitte des *diaphragma sellae turcicae* liegt das *tuber cinereum* (Taf. II, H; Taf. IV, 10) auf, von welchem durch eine kleine Oeffnung der *dura mater* das *infundibulum* (Taf. I, 8; Taf. IV, 10) zur *hypophysis* (Taf. IV, 14; Taf. V, 14) geht, welche oben ganz von dem *diaphragma* bedeckt, seitlich von den beiden *sinus cavernosi* begrenzt in der *sella tureica* eingebettet liegt. Dicht hinter dem *tuber cinereum* folgen dann die beiden *corpora candicantia* (Taf. II, J; Taf. V, 15), welche mit dem unteren Rande gerade in die vordere Abtheilung des vom *tentorium cerebelli* gelassenen Ausschnittes, dicht an dem *dorsum sellae tureicae*, hineinragen. Nach hinten und mehr nach den Seiten hin schliessen sich dann die *crura cerebri* (Taf. II, M; Taf. V, 17) an, deren oberer Rand sich über das Niveau der *corpora candicantia* erhebt, während sie an ihrem Uebergang in die Brücke unter dies herabgehen und sich schon in den Ausschnitt des *tentorium cerebelli* hineinlagern; noch etwas tiefer geht dann die Brücke (Taf. II, L; Taf. V, 16) herab, welche sich nach vorn und unten auf die oberen zwei Drittel des *clivus* anlegt und in der Mittellinie noch die *arteria basilaris* unter sich hat. Die untere Abtheilung des *clivus* wird von der *medulla oblongata* (Taf. II, Q; Taf. V, 22) eingenommen, welche die *arteriae vertebrales* zu beiden Seiten neben sich hat, und bis in die oberste Abtheilung des Rückenmarkscanals hineinragt. Nach hinten wird die Brücke und die obere Abtheilung der *medulla oblongata* begrenzt von dem *ventriculus quartus* (Taf. V, 20), welcher nach oben in den *aquaeductus Sylvii* (Taf. V, 19) übergeht, dessen obere Abtheilung bereits über dem

Niveau des *tentorium* liegt. Hinter dem 4. Ventrikel und dem unteren Theile des *aquaeductus Sylvii* liegt dann das kleine Gehirn (Taf. V, 21), welches mit den beiden Oberlappen an das *tentorium* stösst, mit den beiden Unterlappen von der unteren Abtheilung des Hinterhauptsbeines begrenzt wird und mit der *tonsilla* (Taf. II, S) und dem *flocculus* (Taf. II, O), welch' letzterer gerade an dem hinteren Rande des *foramen magnum* liegt, nach der *medulla oblongata* hinsieht; seitlich von dem vierten Ventrikel finden sich die *crura cerebelli*, während er nach unten geschlossen wird durch die *tela chorioidea inferior*.

Der *aquaeductus Sylvii*, welcher die Verbindung zwischen viertem und drittem Ventrikel darstellt, wird nach hinten und ein wenig nach oben von der Vierhügelmasse begrenzt, welche ihrerseits wieder dicht an das kleine Gehirn anstösst. Die Vierhügel (Taf. III, 18; Taf. V, 18) liegen in der hinteren Abtheilung des Ausschnittes vom *tentorium cerebelli*, dicht unter dem Niveau einer Linie, welche man sich von der Spitze der *crista galli* nach der Zusammenflussstelle der *sutura sagittalis et lambdoidea* gezogen denkt. An die obere vordere Abtheilung der Vierhügelmasse schliesst sich die *commissura posterior* (Taf. III, 13; Taf. V, 11) an und unmittelbar über und hinter dieser liegt die *glandula pinealis*, dicht über der eben beschriebenen Linie und gerade unter der Einmündungsstelle der *vena magna Galeni* (Taf. V, D) in den *sinus rectus*. Ueber das *conarium* (Taf. III, 17; Taf. V, 9) hinweg zieht die *tela chorioidea superior* weg, welche als Decke des dritten Ventrikels (Taf. V, 12; Taf. III, 14; Taf. IV, 9) dient. Dieser nimmt einen Raum ein, welcher in der Mittellinie der Schädelhöhle liegt, unten über dem *chiasma nervorum opticorum* und dem *tuber cinereum* beginnt, sich nach hinten und oben über die *crura cerebri* und vor dem *conarium* her bis nahe unter den *fornix* hinzieht. In dem dritten Ventrikel liegt in derselben Höhe, wie das *conarium*, etwas weiter nach vorn, die *commissura mollis* (Taf. III, 12; Taf. V, 7) und an seiner vorderen Grenze, fast genau in gleicher Höhe, unmittelbar hinter dem hinteren Rande der Stirnlappen, die *commissura anterior* (Taf. III, 11; Taf. IV, 6; Taf. V, 8); hinter und seitlich von ihr steigen die vorderen Fornixschenkel in einem Bogen aufwärts. Das Gewölbe, *fornix* (Taf. III, 5; Taf. IV, 4; Taf. V, 6) liegt unmittelbar über der *tela chorioidea superior* und bildet das eigentliche Dach des dritten Ventrikels, geht mit seinen vorderen Schenkeln bis dicht hinter der *commissura anterior* vorbei, um hier, nämlich über dem *tuber cinereum*, sich in die innere Wand des *thalamus opticus* einzusenken (Taf. IV, 7). Unmittelbar unter dem freien Rande der *falx cerebri* zieht sich von deren Vereinigung mit dem *tentorium* an bis über dem vorderen Rande des Türkensattels der Balken, *corpus callosum* von hinten nach vorn, sich in der Mitte dicht auf den *fornix* auflegend, während diese beiden nach vorn stark auseinander weichen und zwischen sich das *septum pellucidum* (Taf. III, 8; Taf. IV, 3; Taf. V, 5) mit dessen Canal haben; dieses liegt demnach in der Mittellinie des Schädels über der *sella turcica*.

Unter und seitlich vom Balken und *fornix*, seitlich und über dem

dritten Ventrikel, mit den äusseren Abtheilungen noch über dem *tentorium* hinziehend, liegen die beiden Seitenventrikel, deren Lagerung sich am besten aus Taf. III u. IV ergiebt. Ihre mittlere Region wird vorzugsweise von den *thalami optici* (Taf. III, 16; Taf. V, 10) eingenommen, welche sich nach hinten bis oberhalb des hinteren Randes der Vierhügelmasse hinziehen; sie liegen demnach mit ihrem hinteren Ende seitlich von dem vorderen Ende des *sinus rectus*, etwa in der Mitte zwischen *falx cerebri* und der hinteren Abtheilung des *planum semicirculare*, nach vorn sich erstreckend etwa bis über den oberen Rand des *dorsum sellae turcicae*. Mit der grösseren Masse liegt vor dem Sehhügel der Streifenhügel, *corpus striatum*, dessen *cauda* ihn noch weit nach hinten hin überlagert, zwischen ihr und dem *thalamus opticus* liegt die *taenia semicircularis* (Taf. III, 15). Die beiden Streifenhügel (Taf. III, 9; Taf. IV, 2) gehen nach vorn bis über den vorderen Rand der *alae parvae* des Keilbeins und legen sich in der Mittellinie der Schädelhöhle etwas näher zusammen als die Sehhügel. Das *cornu anterius* (Taf. III, 6; Taf. IV, 8) liegt zwischen *corp. striatum*, *septum pellucidum* und dem vorderen Ende des Balkens, seine Lage zur Schädelhöhle bestimmt sich dadurch von selbst. Der *pes hippocampi major* (Taf. III, 19) beginnt breit vom *splenium corporis callosi* und dem hinteren Fornixschenkel und steigt schmäler werdend in das Unterhorn, ganz dessen Biegung nach unten und vorn folgend, um an dessen Ende in dem *gyrus hippocampi* (Taf. II, Z) zu enden; dieser liegt im unteren Theile des Schläfenlappens an der *fossa Sylvii* zur Seite des *sinus cavernosus*. Der *pes hippocampi minor* läuft fast in horizontaler Richtung an der inneren Wand des Hinterhorns (Taf. III, 7) nach hinten, also seitlich von der hintersten Abtheilung der *falx cerebri*, über dem *tentorium* in dem Hinterhauptslappen.

Ausser den bis jetzt beschriebenen Centraltheilen, welche sich durch schärfere Abgrenzungen auszeichnen, finden sich noch eine Anzahl von Anhäufungen grauer Substanz, von denen wir die wichtigeren noch in ihren Lagebeziehungen betrachten wollen. Nach aussen und unten von dem *corpus striatum*, nach innen und hinten von der *fossa Sylvii*, etwa in der Mitte jeder seitlichen Hemisphäre liegen zwei solcher Anhäufungen, nämlich der Linsenkern, *nucleus lentiformis*, und der Bandkern, *nucleus taeniaeformis*, oder das *claustrum* (Taf. IV, 5 u. 12), letzteres am weitesten nach aussen. Unter diesen beiden und über dem unteren Horn des Seitenventrikels findet sich dann noch eine graue Anhäufung, der Mandelkern, *amygdala* (Taf. IV, 13), welcher somit nach aussen und in der Nähe von dem *tractus opticus* in dem Schläfenlappen liegt.

Betrachten wir jetzt noch die Lage der aus dem Gehirne austretenden Nerven innerhalb der Schädelhöhle. Wir haben bereits gesehen, dass der *nervus olfactorius* (Taf. I, 1; Taf. II, 1; Taf. V, 23) seitlich dem *chiasma nervorum opticorum* an dem *trigonum olfactorium* erscheint und unter der inneren Abtheilung der Stirnlappen auf der *lamina horizontalis* des Siebbeins nach vorn verläuft. Weiter nach hinten kommen die *tractus*

optici zwischen Schläfenlappen und *crura cerebelli* zum Vorschein, während sie bis dahin in einem grossen, nach aussen convexen Bogen von den *corpora geniculata* nach vorn und innen verlaufen sind; sie vereinigen sich dann vor dem *infundibulum* auf der vorderen Abtheilung des *diaphragma sellae turcicae* zu dem *chiasma* (Taf. II, F; Taf. IV, 11; Taf. V, 13), von welchem die *nervi optici* (Taf. I, 2; Taf. II, 2) über und nach innen von der *arteria ophthalmica* zu dem *foramen opticum* gehen. Der *nervus oculomotorius* (Taf. I, 3; Taf. II, 3; Taf. IV, 16) kommt nach aussen von den *corpora candicantia* am vorderen Rande der Brücke zum Vorschein, läuft auf dem Rande des *clivus* nach vorn und aussen, um am oberen Rand des *sinus cavernosus* in diesen einzudringen und in demselben zur *fissura orbitalis superior* zu verlaufen. Der *nervus trochlearis* (Taf. I, 4; Taf. II, 4; Taf. IV, 15) erscheint an der Basis des Gehirns nach hinten und aussen von dem vorigen, vor der Brücke und aussen vom *crus cerebri*, geht nach vorn und tritt am vorderen Ende des Hirnzeltes in die *dura mater* in ein kleines Canälchen, in welchem er gleichfalls zur *fissura orbitalis superior* verläuft. Der *nervus trigeminus* (Taf. I, 5; Taf. II, 5; Taf. IV, 18) tritt an der Seitenfläche der Brücke mit seinen beiden Wurzeln heraus, verläuft auf dem *clivus* nach aussen und vorn, dringt an der unteren hinteren Abtheilung des *sinus cavernosus*, über der Felsenbeinspitze, durch eine ovale Oeffnung in die äussere Wand des *sinus cavernosus* zwischen zwei Blätter desselben, wo er in das *ganglion Gasseri* (Taf. IV, 18) übergeht, von welchem seine drei Aeste der erste zur *fissura orbitalis superior*, der zweite zum *foramen rotundum* und der dritte zum *foramen ovale* verlaufen. Das *ganglion Gasseri* beginnt hinten an dem oberen Rande der Felsenbeinspitze und zieht nach vorn bis dicht an das *foramen rotundum*. Der *nervus abducens* (Taf. I, 6; Taf. II, 6; Taf. IV, 17) erscheint an dem unteren Rande der Brücke, geht von hier auf dem *clivus* nach oben und aussen, tritt dann an der Basis der *sella turcica* in den *sinus cavernosus*, um gleichfalls durch die *fissura orbitalis* die Schädelhöhle zu verlassen.

Hier dürfte es an der Zeit sein, die Lageverhältnisse der verschiedenen Theile in dem *sinus cavernosus* etwas genauer in das Auge zu fassen (siehe Taf. IV). Wie aus den vorhergehenden Darstellungen hervorgeht, wird derselbe oder seine Wandungen von folgenden wichtigeren Theilen durchsetzt; nämlich von der *carotis* mit dem sie umspinnenden *sympathicus*-Geflecht, von dem *nervus oculomotorius, trochlearis, abducens* und dem *nerv. trigeminus*. Die *carotis interna* biegt sich an ihrer Austrittsstelle aus dem *foramen caroticum internum*, wo sie in den *sinus cavernosus* eintritt, zunächst nach oben, vorn und innen, sich an den *sulcus caroticus* des Keilbeinkörpers anlehnend, läuft dann an der Basis des Türkensattels horizontal nach vorn bis unter den *processus clinoideus anterior*, um sich von hier aus nach oben, hinten und ein wenig nach innen zu wenden und am vorderen Rande des Türkensattels, zwischen dem *tuberculum* und dem *processus clinoideus anterior* zum zweiten Male die *dura mater* zu durchbohren. Die Nerven verlaufen nun so, dass

der *nervus trochlearis* zumeist nach oben und aussen in der Wandung des *sinus cavernosus* verläuft, der *nervus oculomotorius* etwas nach innen und unten von ihm; das *ganglion Gasseri* und der *ramus primus* des *nervus trigeminus* liegen auch in der Wandung nach innen vom *oculomotorius* und unter *trochlearis;* der *nervus abducens* endlich liegt am meisten nach innen, doch immer noch nach aussen von der *carotis;* er ist ausser dem sympathischen Geflecht der einzige Nerv, der den *sinus cavernosus* direct durchsetzt.

Der nächste nun, nach dieser kurzen Abschweifung, zu betrachtende Nerv ist der *nervus facialis* (Taf. I, 7; Taf. II. 7), den wir hier gemeinschaftlich mit dem *nervus acusticus* betrachten können, da beide am unteren Rande der Brücke zum Vorschein kommen, von wo sie sich nach aussen und vorn zum *meatus auditorius internus* begeben, innerhalb welches sie sich erst schärfer von einander trennen. Der *nervus glossopharyngeus* (Taf. I, 9; Taf. II, 9), erscheint dicht hinter dem vorigen, unter und vor dem *flocculus* wendet sich nach aussen und etwas nach vorn, um durch das *foramen jugulare* die Schädelhöhle zu verlassen. Der *nervus vagus* (Taf. I, 9; Taf. II, 10) tritt hinter dem *glossopharyngeus* zwischen Olive und *corpus restiforme* heraus und geht nach aussen und vorn zum *foramen jugulare.* Der *nervus accessorius* (Taf. I, 10; Taf. II, 11) entspringt mit vielen feinen Nervenfäden vom Halstheile des Rückenmarks, sowie von der *medulla oblongata* und begiebt sich wie die beiden vorigen zum *foramen lazarum posterius.* Der letzte der Hirnnerven endlich, der *nervus hypoglossus* (Taf. I, 11; Taf. II, 12) tritt zwischen Pyramide und Olive zum Vorscheine und läuft über die *art. vertebralis* nach aussen und oben zu dem *foramen condyloideum anticum,* durch welches er die Schädelhöhle verlässt.

So complicirt und schwierig darstellbar die Lageverhältnisse des Gehirns und seiner Theile erschienen, so verhältnissmässig einfach sind die des Rückenmarkes, das sich auch deshalb viel kürzer abhandeln lässt. Den Beginn des Rückenmarks (Taf. VI, Fig. 1, 3) rechnet man von da an, wo das untere Ende der vorderen Pyramiden liegt und ein durch die ganze Länge des Rückenmarks sich gleichbleibender Bau, indem es sich aus sechs Strängen zusammensetzt, beginnt. Es liegt lose von feinen Häuten umschlossen in dem Rückenmarkscanale, wo es etwa an dem unteren Ende des Atlas beginnt und herabreicht bis an den Beginn der Lendenwirbelsäule; sein unteres Ende ist bei den verschiedenen Individuen verschieden tief gelegen und kann in seiner Lage variiren zwischen der Gegend des letzten Brustwirbels bis zum dritten Lendenwirbel. Es ist im Allgemeinen cylindrisch, doch etwas mehr von vorn nach hinten platt gedrückt, dabei zeigt es an den Stellen, an welchen stärkere Nervenpartieen von ihm abgehen, Anschwellungen, so zunächst in der Gegend zwischen viertem und siebentem Halswirbel die Halsanschwellung (Taf. VI, Fig. 1, 4) und in den unteren Brustwirbeln die Lendenanschwellung; zwischen diesen beiden Anschwellungen ist das Rückenmark am dünnsten, während es unterhalb der Lendenanschwellung sehr

bald in den *conus medullaris* übergeht; der Raum des Rückenmarkcanales, welcher in der Lendenwirbelsäule und dem Kreuzbeine liegt, wird von der *cauda equina* eingenommen. Was die specielle Lagerung der einzelnen Stränge des Rückenmarks im Wirbelcanale anbelangt, so ergiebt sich dieselbe schon aus ihrer Bezeichnung, wenn man namentlich berücksichtigt, dass die *fissura longitudinalis anterior* direct nach vorn und die *fissura longitudinalis posterior* direct nach hinten gerichtet ist. Die vorderen und hinteren Wurzeln (Taf. VI, 1, 11 u. 12, 11a u. 12a) der Rückenmarksnerven kommen aus den beiden Seitenfurchen hervor, verlaufen in der oberen Partie mehr transversal durch den Canal der Wirbelsäule, während ihr Verlauf, je mehr man nach unten geht, mehr nach abwärts gerichtet ist. Während ihres Verlaufes in der Rückenmarkshöhle sind sie sowohl von der *pia mater* als auch von der *arachnoidea* ziemlich innig umgeben, während die *dura mater* (Taf. VI, Fig. 1, g) sie erst kurz vor dem Austritte aus dem Canale umschliesst. In dem *foramen intervertebrale* vereinigen sich erst die beiden Wurzeln, indem die hintere zum *ganglion spinale* anschwillt, zu den Rückenmarksnerven, welche ganz kurz nach ihrem Entstehen sich in einen vorderen und hinteren Nervenast theilen; der vordere vereinigt sich durch einen *ramus communicans* mit dem Grenzstrange des *sympathicus*. Die Spinalganglien der Sacralnerven liegen innerhalb des Kreuzbeincanals selbst.

3. Eröffnung der Schädel- und Rückenmarkshöhle und Herausnahme der in sie eingebetteten Theile.

a) Schädelhöhle und Gehirn.

Für die Untersuchung der Schädelhöhle ist es nothwendig, dass man, einerlei ob die Leiche sich in der Bauchlage oder in der Rückenlage befindet, dafür sorgt, dass der Kopf entweder durch Unterstützung des Kinns oder des Nackens in möglichst erhobener Lage erhalten werde. Soll die Rückenmarkshöhle nicht mit untersucht werden, so ist die Lage der Leiche auf dem Rücken vorzuziehen, sonst ist die Bauchlage zweckmässiger.

Der Schnitt durch die Weichtheile des Schädels behufs seiner Eröffnung richtet sich nach dem Zwecke, den man bei der Untersuchung befolgt; jedoch muss er stets so eingerichtet werden, dass durch ihn hinreichender Raum geschafft wird, um die Eröffnung des knöchernen Theiles vornehmen zu können. Wird nicht durch äussere Verhältnisse, durch besondere Affectionen an den äusseren Theilen des Schädels, wie z. B. Geschwüre, Geschwülste, Extravasate etc. eine Aenderung in der Schnittrichtung veranlasst, so erscheint es stets am zweckmässigsten den Schnitt durch die Weichtheile so zu legen, dass er über dem einen Ohr, an der Ansatzstelle der Ohrmuschel über der äusseren Gehöröffnung beginnt und bis auf die Knochen eindringend quer über den Kopf bis zur analogen Stelle der anderen Seite geführt werde. Es ist dies desshalb am besten, weil in allen Fällen, wo die Leiche nach der Section noch dem Publikum

zugänglich ist, durch diese Schnittrichtung am leichtesten einer Entstellung vorgebeugt wird und man sich daher auf diese Eröffnungsart einüben muss; ausserdem ist auch dieser Eröffnungsschnitt hinreichend bequem. Es wird aber ausser diesem Schnitte auch wohl noch ein Längsschnitt über den Schädel angewandt, welcher an der Nasenwurzel beginnt und bis zur *protuberantia occipitalis externa* hinzieht; aus Bequemlichkeitsrücksichten verbindet man wohl auch beide Schnitte mit einander. Es werden nun bei dem Querschnitte getroffen: die Haut, die *galea aponeurotica*, der *m. attollens auriculae*, die hintere obere Partie der *fascia temporalis*, und der *musculus temporalis*, die diese Theile versorgenden Gefässe und Nerven. Bei dem Längsschnitte dagegen trifft man ausser Haut und *galea* den *musculus procerus nasi*, den *musculus frontalis*, den *musculus occipitalis*, dann den *ramus frontalis arteriae temporalis superficialis*, die *arteria occipitalis* und die dieselben begleitenden Nerven.

Vor Anlegung des Schnittes lagert man die Haare so, dass man mit dem Scalpelle möglichst wenige derselben trifft und sie nach Vollendung der Section wieder über den Schnitt herüberlegen kann. Die durch den Schnitt oder die Schnitte erhaltenen Lappen werden nun, indem man sie mit der linken Hand fasst, unter Nachhülfe mit dem Scalpelle von den Knochen losgezogen und möglichst weit nach unten herunter gestülpt. Durch einen durch das Periost gehenden Einschnitt bezeichnet man sich nun mit dem Knochenmesser die Richtung, in welcher man die Knochen durchschneiden will, indem man zugleich zu beiden Seiten dieses Schnittes das Periost und etwa sonst noch vorhandene Weichtheile (*musc. tempor.*) zurückschabt. Den Schnitt durch den Knochen beginnt man am besten in der Mitte der *glabella* und führt ihn nahe über dem Ansatze des Ohres weg bis zur *protuberantia occipital. externa;* man trifft bei dieser Gelegenheit das Stirnbein, häufig die oberste Spitze des grossen Keilbeinflügels, die Schuppe des Schläfenbeins, die untere Partie des Seitenwandbeins, die Schuppe des Hinterhauptsbeins. Um den Schnitt mit Sicherheit ausführen zu können, ist es nothwendig, dass ein Gehülfe den Kopf gehörig fixirt, dass man im Anfange sich die Richtung des Schnittes durch Aufdrücken des Daumens neben der Schnittstelle sichert, nachher dadurch, dass man mit der Säge immer zum Theil in der Sägerinne bleibt. Nun trenne man durch mehr ziehende, als drückende Sägezüge die Knochen vorsichtig, indem man an dem Widerstande, welcher sich der Säge entgegenstellt, leicht bemerkt, wann man den Knochen durchdrungen hat. Etwa noch undurchsägt gebliebene Stellen trennt man in der Weise mit dem Meisel, dass man denselben schief gegen das Schädeldach gerichtet aufsetzt und durch kurze vorsichtige Schläge die noch unverletzten Stellen der inneren Glastafel trennt. Durch Einzwängen des Meisels in den Sägeschnitt und Drehungen (wozu man sich zweckmässig eines Meisels, in welchen man einen Quergriff einschieben kann, bedient) wird nun das Schädeldach abgehoben und von der *dura mater* losgerissen; sollte sie ungewöhnlich fest an dem Schädeldache ansitzen, so dass Zerstörungen zu fürchten sind, so kann man sie auch vorsichtig mit dem Scalpell in der Knochenschnittrichtung

durchschneiden, wobei man die Durchschneidung des Sichelfortsatzes mit der Scheere vornimmt.

Zunächst betrachtet man nun die Schädeldecke, ihre Dicke, etwaige Verletzungen, Auflagerungen oder Schwund u. s. w., um dann zur Besichtigung der harten Hirnhaut überzugehen. Dieser äusseren Besichtigung folgt die Eröffnung des *sinus longitudinalis*, indem man in der hinteren weiteren Partie mit der spitzen Branche der Scheere in ihn einsticht, dann die stumpfe Branche in ihn einschiebt und nach vorn hin weiter schiebend, seine Decke durchschneidet. Nach Betrachtung desselben schreitet man dann zur Eröffnung des Sackes der harten Hirnhaut, indem man etwa fingerbreit von dem *sinus longitudinalis* und parallel mit ihm von hinten nach vorn in der Weise durchschneidet, dass man während des ganzen Schnittes die stumpfe Branche der Scheere, die man nach einem kleinen Einschnitte zwischen *dura mater* und Gehirnoberfläche eingebracht hat, gegen erstere andrückt. Durch einen Querschnitt kann man dann noch jeden Lappen in zwei Theile theilen, wodurch er leichter von der Oberfläche des Gehirns abgehoben werden kann. Die Oberfläche des Gehirns, oder die sie noch überziehenden weichen Hirnhäute können erst vollständig gesehen werden, wenn man die *falx cerebri* getrennt hat; dies geschieht dadurch, dass man, die Scheere vorsichtig in die vordere Abtheilung der Längsspalte des Gehirns einführend, die *falx* an ihrem Ansatze an der *crista galli* durchschneidet und sie dann aus der Längsspalte herauszieht und nach hinten umlegt, wobei man stets die in den *sinus longitudinalis superior* und *inferior* einmündenden Venen durchreisst, während die *vena magna Galeni* meist unverletzt bleibt. Nach Besichtigung der weichen Hirnhäute werden dieselben, indem man sie mit der Pincette an der Längsfissur fasst und ein wenig einreisst von der Oberfläche des Gehirns abgezogen, um auch diese besichtigen zu können. Die weitere Methode der Untersuchung hängt nun von dem dabei zu verfolgenden Zwecke ab; sie wird natürlich je nach den zu vermuthenden Veränderungen sehr verschieden ausfallen müssen. Hat sie nur eine Aufklärung über die Lage der wichtigeren Hirntheile zum Zwecke, oder kann man mit ziemlicher Bestimmtheit annehmen, dass sich nur im Inneren des Gehirns geringere Veränderungen finden, so nimmt man am zweckmässigsten das Gehirn *in toto* heraus; sollte jedoch das Gehirn sehr weich sein, oder vermuthet man bedeutendere Veränderungen in seinem Innern, so lässt man bei der Untersuchung das Gehirn am zweckmässigsten in seiner Lage in der Schädelhöhle.

Bei der Herausnahme des gesammten Gehirns beginnt man damit, dass man seine Stirnlappen aufhebt, wobei meist die äusserst zarten Riechnerven zerreissen, so dass ihre *bulbi* auf der Siebbeinplatte liegen bleiben; die nun sichtbar werdenden Sehnerven und die nach aussen von ihnen liegenden *arteriae carotides* werden in der Nähe des *foramen opticum* durchschnitten, ebenso das hinter dem *chiasma nervorum opticorum* sichtbar werdende *infundibulum*, worauf sich bei weiterem Aufheben am hinteren Rande des Türkensattels der *nervus oculomotorius* anspannt und

gleichzeitig die an dem vorderen Rande des Schläfenlappen hervorkommenden *venae fossae Sylvii* deutlicher sichtbar werden, beide werden durchschnitten. Will man die *hypophysis cerebri* mit dem Gehirne herausnehmen, so schneidet man nach Trennung von Sehnerven und Carotiden das *diaphragma sellae turcicae* mit dem Sealpell nur an seiner Befestigung an dem Türkensattel ringsum durch, worauf sich jene leicht unter Nachhülfe mit dem Scalpellstiele heraushebt. Jetzt muss man das Hirnzelt von seiner seitlichen Befestigung lostrennen; um dies leichter vornehmen zu können, lässt man eine Hirnhemisphäre in die Schädelhöhle zurücksinken und hebt die andere schief von vorn und der Seite her in die Höhe. Mit Schonung der nahe dem Rande liegenden *nn. trochlearis* und *trigeminus* schneidet man um das Hirnzelt längs der hinteren Kante des Felsenbeins durch und eröffnet dabei den *sinus petrosus superior;* nach Wiederholung derselben Manipulation auf der anderen Seite ist die Hauptschwierigkeit überwunden. Man sieht und durchschneidet nun von vorn nach hinten fortschreitend, mehr in der Mitte den *nervus abducens* und häufig in seiner Nähe noch eine stärkere zum *sinus cavernosus* oder *petrosus* verlaufende Vene von der Basis des Gehirns, dann weiter nach aussen den *nervus trigeminus*, hinter ihm *facialis* und *acusticus* am *porus acusticus internus* und in deren Nähe die Nerven der Vagusgruppe, *n. glossopharyngeus, accessorius* und *vagus* zum *foramen jugulare* verlaufend, während mehr nach innen am *foramen condyloideum anterius* sich der *nervus hypoglossus* findet. Die vollständige Trennung des Gehirnes hängt nun noch von der Durchschneidung des Rückenmarkes und der *arteriae vertebrales* ab, das erstere wird, um die *medulla oblongata* möglichst unverletzt zu erhalten, so tief als man dies kann, in dem Wirbelcanale durchschnitten, während man letztere an ihrem Eintritte in die Schädelhöhle trennt. Nimmt man nun die Unterstützung, welche man ursprünglich dem Kopfe gegeben hatte weg, so sinkt das Gehirn durch seine eigene Schwere aus der Schädelhöhle heraus, oder man hat doch nur eine geringe Nachhülfe nöthig, namentlich beim Loslösen des Gehirns von der nach hinten hängenden *falx cerebri*.

Nächster Gegenstand der Untersuchung ist nun die Grundfläche der Schädelhöhle, an welcher, nachdem sie gereinigt ist, noch die Austrittsstellen der Nerven, die Eintrittsstellen der Arterien für die harte Hirnhaut und die Blutleiter derselben zu sehen sind. Die Austrittsstellen der Nerven, welche oben bereits bei ihren Einzelbeschreibungen gegeben sind, dürften ebenso wie die Untersuchung der zur harten Hirnhaut gehenden Arterien nur unbedeutende Schwierigkeiten bieten, so dass wir hier nur noch Einiges über die Untersuchung der Venenräume nachzuholen haben. Beginnt man vorn, und hat man die *hypophysis cerebri* nicht mit herausgenommen, so schneidet man zuerst am vorderen und hinteren Rande des Türkensattels in dessen Diaphragma ein, um den *sinus circularis Ridleyi* zu eröffnen und dessen Communication mit dem *sinus cavernosus* zu sehen, alsdann schneidet man das Diaphragma vollständig durch und hebt mit einem Scalpellstiele die *hypophysis* heraus. Nun schneidet man an der äusseren Wand des *sinus cavernosus* vom *processus clinoideus*

anterior bis zum *posterior* ein, untersucht von oben nach unten gehend die Lage des zu oberst liegenden *nervus trochlearis*, darauf den nach unten und innen von diesem liegenden *n. oculomotorius*, dann das mit den beiden Blättern der *dura mater* fest vereinigte *ganglion Gasseri* und nach innen von ihm den *nervus abducens;* endlich betrachtet man die Lage dieser Nerven zu der sich durch den *sinus cavernosus* windenden *carotis*. Der *sinus petrosus inferior* wird von der Spitze der Felsenbeinpyramide nach hinten und aussen gehend eröffnet, während der *sinus petrosus superior* schon bei der Abtrennung des Hirnzeltes vollständig zugänglich wurde. Ausserdem kann man den *sinus basilaris* hier betrachten. Die Eröffnung des *sinus transversus* vom *foramen jugulare* angefangen führt rückwärts zu dem *confluens sinuum* an der *eminentia occipitalis interna*, wo wir dann noch das untere Stück des *sinus longitudinalis superior* und *inferior* finden, ebenso den in der Zusammenflussstelle der *falx* und des *tentorium* liegenden *sinus rectus* mit den Rudimenten der *vena magna Galeni;* der *sinus occipitalis*, der wiederum sich mit dem *sinus transversus* an dem *foramen jugulare* verbindet, wird dann zum Schlusse auch noch eröffnet.

An dem herausgenommenen Gehirne, das man um sein Auseinanderdrängen und Zerreissen zu vermeiden zweckmässig in einem tiefen Teller, oder einer eigens hierzu bestimmten ovalen Schale aufbewahrt hat, beginnt man mit der Untersuchung von oben. Man drängt die Längsspalte ein wenig aus einander und übersieht auf diese Weise die obere Fläche des Balkens, sowie die über ihr verlaufenden *arteriae corporis callosi*, welche man hinten trennen und nach vorn hin überschlagen kann; dann nimmt man ein breites, langes, zweischneidiges Messer, befeuchtet es und schneidet ein wenig über der oberen Fläche des Balkens mit einem kräftigen Zuge zuerst die eine, dann die andere Hemisphäre horizontal durch. Nun kann man noch die Lage, welche über dem Niveau des Balkens liegt beiderseits abtragen, um die in das *centrum semiovale Vieussenii* ausstrahlenden Faserzüge des Balkens zu beobachten und dann an der Uebergangsstelle des Balkens in der Hemisphäre vorsichtig einzuschneiden und auf diese Weise die Seitenventrikel zu eröffnen. Hat man die Decke beider Seitenventrikel eingeschnitten, so klaffen in der Regel die beiden Schnittstellen und man kann nun den zwischen ihnen liegenden Balken entweder mit Zeigefinger und Daumen packen und in die Höhe ziehen, oder was meist zweckmässiger ist, ein Stück Fliesspapier auf den Balken aufdrücken und denselben damit erheben, worauf man ihn mit dem Scalpell in der Mitte quer durchschneidet und die beiden Hälften nach vorn und hinten zurückschlägt. Hierbei muss man jedoch, um das darunter liegende Gewölbe zu erhalten, vorn die obere Anheftung des *septum pellucidum*, hinten die der hinteren Fornixschenkel trennen, was in vielen Fällen durch langsamen Zug erfolgt, wobei jedoch oft auch mit dem Scalpelle nachgeholfen werden muss; entfernt man jetzt noch die Decke des Vorder- und Hinterhorns, so überblickt man den grösseren Theil der Seitenventrikel zur Seite des nach oben convexen, von vorn nach hinten breiter werdenden Gewölbes. Man sieht namentlich nach vorn den

Streifenhügel, an welchen sich nach hinten der Sehhügel, jedoch noch zum grössten Theile durch den *plexus chorioideus lateralis* und die hinteren Fornixschenkel verdeckt, anschliesst, zwischen welchen dann die *taenia semicircularis* liegt; an der inneren Wand des Hinterhorns zeigt sich der *pes hippocampi minor*, während man in das Unterhorn den *plexus chorioideus lateralis* hinabsteigen sieht und nach dessen Entfernung das obere Ende des *pes hippocampi major* erblickt, den man zweckmässig jedoch vorerst nicht weiter verfolgt. Schneidet man nun den *fornix* in der Mitte quer durch und legt seine beiden Enden nach vorn und hinten zurück, so sieht man die beiden hinteren stark divergirenden Schenkel in die *fimbriae hippocampi* übergehen, während die vorderen Schenkel in den Seitenflächen der Sehhügel sich verlieren, um als *columnae* zu den *corpora candicantia* zu ziehen. Gleichzeitig wird der *plexus chorioideus medius* in seiner Verbindung mit den Adergeflechten der Seitenventrikel blossgelegt; diese zieht man heraus, um die darunter liegenden Theile des dritten Ventrikels, nämlich die *commissura mollis*, die *commissura anterior* zwischen den vorderen Fornixschenkeln und darunter den *aditus ad infundibulum*, endlich hinten die hintere Commissur und den Anfang des *aquaeductus Sylvii*, zu sehen; schneidet man Balken und Gewölbe nach hinten genügend ein, oder zieht man stark nach hinten, so wird auch noch die *glandula pinealis* und die Vierhügelmasse sichtbar. Die weitere Untersuchung nimmt man jetzt von der unteren Fläche her vor, indem man das Gehirn, wenn man die Untersuchung bis hierher in der Schädelhöhle vorgenommen hat, nun nach der beschriebenen Weise aus der Schädelhöhle herausnimmt, oder, ist die Herausnahme schon früher erfolgt, es einfach umdreht. Man zerreisst zuerst die Ueberbrückungen der *tunica arachnoidea* in der mittleren Gegend der Gehirnbasis und eröffnet dabei zum zweiten Male den Subarachnoidealraum, während man zugleich die arteriellen Gefässe an der Basis besichtigt und namentlich den einzelnen Abtheilungen des *circulus arteriosus Willisii* die nöthige Aufmerksamkeit schenkt. Nach Entfernung der Gefässe und der *pia mater* übersieht man dann von vorn nach hinten gehend die früher in ihrer Lage genau beschriebenen hier folgenden Theile: den *nervus olfactorius* mit seinem Ursprung aus dem *trigonum olfactorium*, dahinter die *substantia perforata antica;* die *nervi optici* mit dem *chiasma nervorum opticorum* und dessen Ursprung aus den *tractus optici*. Hinter dem *chiasma nerv. opticorum* findet man die *lamina cinerea*, das *tuber cinereum* entweder mit oder ohne anhängende *hypophysis* und dann die *corpora mamillaria*. Nach aussen und hinten von diesen kommt der *nervus oculomotorius* am inneren Rande der *pedunculi cerebri* zum Vorscheine und zwischen den letzteren sieht man die *substantia perforata media*. Nach aussen und hinten erscheint vor dem *pons* der *nervus trochlearis* und noch weiter nach hinten der *nervus trigeminus*; nach innen und hinten, am hinteren Rande des *pons* der *nervus abducens*, aussen von demselben der *n. facialis* und *acusticus*. *Glossopharyngeus*, *vagus* und *accessorius* erscheinen nun an der Seite der *medulla oblongata*, der *n. hypoglossus* zwischen Pyramiden

und Oliven. Die vierte Hirnkammer kann man nun betrachten wenn man von dem Unterwurme des kleinen Gehirns die *medulla oblongata* aufhebt, deren obere Fläche den Boden des vierten Ventrikels, die Rautengrube, bildet. Die Betrachtung des Hirnstocks ist was uns zunächst bevorsteht. Von der scharf markirten Brücke gehen seitlich zu dem Kleinhirne die beiden *crura cerebelli* ab, die hinter derselben beginnende *medulla oblongata* zeigt die beiden Pyramiden in der Mitte der unteren resp. vorderen Fläche, zu den Seiten die Oliven, nach oben von diesen die *corpora restiformia*, zwischen welchen letzteren die Rautengrube liegt. Zur genaueren Betrachtung des Kleinhirns trennt man den Hirnstock durch Schnitte dicht an der Varolsbrücke. Nun kann man die einzelnen Theile des Unterwurms, nämlich vorn das Knötchen, dahinter den Zapfen, dahinter und seitlich die Pyramide, dann die beiden Unterlappen, das hintere Marksegel, die Flocke und die Mandel sehen. Betrachtet man das Kleinhirn von oben, so übersieht man den Oberwurm mit Gipfel, Wipfelblatt und Klappenwulst, dann die Oberlappen; ein Längsschnitt durch den Wurm zeigt den *arbor vitae* und ein schief von oben und aussen nach unten und innen durch die Hemisphäre geführter Schnitt lässt das *corpus dentatum* sehen.

An dem Grosshirne ist jetzt noch die *fossa Sylvii* zu betrachten, sowie die untere Abtheilung des Unterhorns, wobei man die Zehen des *pes hippocampi major* und sein Ende in dem *gyrus hippocampi* zu beobachten hat. Weiter macht man nun Einschnitte nach aussen von dem Sehhügel durch die Masse der Hemisphäre um Linsenkern, *claustrum* und Mandelkern zur Anschauung zu bringen; die Art der Einschnitte ergiebt sich leicht aus der oben beschriebenen Lagerung der betreffenden Theile.

In pathologischen Untersuchungen kann es nothwendig erscheinen, dass die hier angegebene Methode für die Untersuchung der einzelnen Theile des Gehirns bedeutend modificirt werden muss, doch da sich dies nach jedem einzelnen Falle besonders richtet, so lassen sich weitere Normen unmöglich angeben, müssen vielmehr in jedem einzelnen Falle dem Ermessen des die Section Leitenden anheim gegeben werden.

b) Wirbelcanal und Rückenmark.

Die Rückenmarkshöhle kann entweder von vorn oder von hinten eröffnet und so der Untersuchung zugänglich gemacht werden, doch ist für die meisten Fälle die Eröffnung von hinten her zu empfehlen.

Zunächst wird die Haut durch einen in der Mittellinie der Wirbelsäule bis auf die *processus spinosi* eindringenden Schnitt in der ganzen Länge des Rumpfes gespalten; durch dicht an den Wirbelbögen hergeführte Messerzüge trennt man dann die Rückenmuskulatur, schlägt sie sammt der Haut beiderseits nach aussen und reinigt die Oberfläche der Wirbelbögen durch Schaben mit dem Knochenmesser.

Die Trennung der Wirbelbögen von den Körpern, welche nun erfolgen muss, kann auf verschiedene Weise vorgenommen werden; nämlich

entweder mit dem Meisel, oder dem Doppelmeisel, oder der Säge, ja bei jüngeren Individuen mit der Scheere. Man beginnt in allen Fällen am besten an der Halswirbelsäule; zu dem Ende unterstützt man die Wirbelsäule und trennt die Wirbelbögen dicht an den Gelenkfortsätzen ab. Mit dem Meisel oder Doppelmeisel, welch' letzterer nur brauchbar ist, wenn sich seine beiden Abtheilungen durch eine verbindende Schraube nähern oder entfernen lassen, geschieht dies, indem man sie hinter den Gelenkfortsätzen aufsetzt und nun mit kurzen Hammerschlägen so lange arbeitet, bis man an dem mangelnden Widerstande merkt, dass die Schärfe des Meisels in der Rückenmarkshöhle eingedrungen ist; ein geringes Eindringen in diese schadet nichts, da der Sack der harten Rückenmarkshaut von dem Periost etwas entfernt liegt, daher höchstens eine Verletzung der Venen zu befürchten steht, welche in diesem Zwischenraume verlaufen. Man trennt nun in der angegebenen Weise eine grössere Zahl von Wirbelbögen oder sie sämmtlich, schneidet dann mit dem Scalpell den Atlasbogen von dem Hinterhauptsbein los und reisst nun, indem man das Atlasstück mit der Zange fasst, die noch durch die *ligg. intercruralia* mit einander verbundenen Bogenstücke heraus, hierbei mit dem Scalpelle oder der Scheere nachhelfend. Soll die Trennung mit der Säge vorgenommen werden, wobei man noch weniger Gefahr läuft das Rückenmark zu verletzen, so muss man sich einer kurzen mit leicht convexem Schneiderande versehenen Säge bedienen, damit man den Windungen der Wirbelsäule folgen kann, wenn dies dennoch nicht überall möglich ist, so muss man sich an diesen Stellen des Meisels oder der Rippenscheere bedienen; das Herausziehen der Wirbelbögen geschieht in oben beschriebener Weise.

Das Eröffnen des Wirbelcanals von vorn ist in allen den Fällen anzurathen, wenn man den Wirbelcanal in grösster Breite übersehen, oder die Verbindung des Rückenmarkes mit seinen Nerven und dieser mit dem Grenzstrange des *sympathicus* übersehen will, oder wenn es sich um möglichste Schonung der Leiche und Zeitersparniss (z. B. bei Privatsectionen) handelt, oder wenn das Umdrehen der Leiche vermieden werden soll. Man entfernt in diesem Falle statt der Wirbelbögen die Wirbelkörper an ihrem Uebergange in die Bögen und beginnt am besten hierbei an der Lendenwirbelsäule. Zwischen dem vierten und fünften Lendenwirbel wird der Intervertebralknorpel, nachdem die Wirbelsäule hier genügend unterstützt war, mit dem Scalpell durchschnitten, ebenso der Knorpel zwischen drittem und viertem Lendenwirbel, nun trennt man mit dem Meisel den Wirbelbogen beiderseits dicht neben dem Körper und hebt den letzteren drehend mit einer starken Zange heraus. Hierdurch hat man hinreichend Platz gewonnen um nun mit einer starken Knochenscheere, deren schmälere Branche man zwischen *dura mater* und Wirbel einschiebt, aufwärtsgehend die Wirbelbögen dicht an den Körpern durchschneiden zu können. Zweckmässiger Weise, nimmt man einen Wirbelkörper nach dem anderen, indem man stets die dazwischen liegenden Intervertebralbänder durchschneidet, heraus, weil man dann stets übersehen kann, wo man arbeitet. Es ist diese Methode für die Eröffnung von vorn bei weitem der

mit der Säge vorzuziehen, weil man mindestens ebenso rasch zum Ziele kommt, mit grösserer Sicherheit arbeitet und das Durchschneiden einen viel geringeren Kraftaufwand kostet, als man gewöhnlich glaubt.

Will man Gehirn und Rückenmark im Zusammenhange übersehen, so ist stets die Eröffnung von hinten zu empfehlen, weil man dann, ausser den für die Eröffnung der Schädel- und Rückenmarkshöhle bereits einzeln beschriebenen Knochentrennungen, nur noch nöthig hat die Hinterhauptsschuppe bis zum grossen Hinterhauptsloche beiderseits zu durchsägen; während die Eröffnung von vorn die Zerstörung fast sämmtlicher Gesichtsknochen mit sich zieht, daher nur auf der Anatomie ausführbar erscheint.

Nachdem nun die Rückenmarkshöhle eröffnet ist, überblickt man zuerst die Venenplexus auf der *dura mater* aufliegend, wie die getrennten fibrösen Verbindungen dieser mit dem Perioste der Wirbel, meist auch noch etwas Fett; ebenso kann man auch die Scheiden sehen, welche die *dura mater* um die Nerven in die Zwischenwirbellöcher schickt.

Die Herausnahme kann nun mit oder ohne *dura mater* erfolgen. In ersterem Falle trennt man die sämmtlichen Nerven sammt Scheiden am Eintritte in die Zwischenwirbellöcher, fasst dann die *dura mater* dicht unter dem Hinterhauptsloche mit der Pincette, trennt sie durch einen scharfen Schnitt und zieht das Ganze, die Adhäsionen der *dura mater* mit den Umgebungen noch mit der Scheere durchschneidend von oben nach unten heraus. Soll das Rückenmark ohne *dura mater* herausgenommen werden, so muss man die nun zunächst zu beschreibenden Manipulationen noch in dem Wirbelcanale vornehmen, und ist, wenn man sich von der genauen Lage der einzelnen Abtheilungen des Rückenmarks (z. B. der Anschwellungen etc.) in dem Wirbelcanale zu überzeugen wünscht, letztere Methode die allein anwendbare. Hat man das Rückenmark mit der *dura mater* herausgenommen, oder soll die Herausnahme ohne diese geschehen, so eröffnet man jetzt den Sack der harten Haut, indem man die stumpfe Branche einer Scheere in das obere geöffnete Ende so einschiebt, dass die Scheerenbranche fest an der inneren Wand des Sackes während des Aufschneidens anliegt, damit die weichen Hirnhäute nicht verletzt werden. Man legt die beiden Hälften der *dura mater* zurück und übersieht nun die *arachnoidea*, welche locker auf dem Rückenmarke aufliegt, so dass man durch Aufblasen das weite *cavum subarachnoideale* zur Anschauung bringen kann, welches namentlich stark in der Gegend der *cauda equina* ausgebildet ist. Nachdem man diese Verhältnisse betrachtet und sich von der Anwesenheit der Scheiden, welche die *arachnoidea* mit den austretenden Nerven schickt, überzeugt hat, eröffnet man auch den Arachnoidealsack und bringt nun die arteriellen Gefässe, sowie die *pia mater medullae spinalis* zur Anschauung und beachtet namentlich das *ligamentum denticulatum* und das *filum terminale*. Durch Querschnitte verschafft man sich nun Kenntniss über die Beschaffenheit der einzelnen inneren Theile des Rückenmarks, sowie man sich auch vorher noch über die Lageverhältnisse der beiden Anschwellungen, der *cauda equina* und der austretenden Nerven unterrichten kann.

II. Die Respirations- und Verdauungsorgane an Kopf und Hals.

Hierher gehören die Nasenhöhle, die Mundhöhle sammt Inhalt und den Speicheldrüsen, die Rachenhöhle und der Halstheil der Schlundröhre, der Kehlkopf mit dem Anfange der Luftröhre, sowie die mit diesen Organen in näherer Beziehung stehenden Theile, namentlich die grösseren Gefässe und Nerven des Halses.

1. Die Nasenhöhle.

Die Nasenhöhle, *cavum narium* (Taf. V, H) nimmt den mittleren vorderen Theil des Kopfes ein und ist nach oben hin von der Schädelhöhle überlagert, nach unten hin von dem Dache der Mundhöhle begrenzt; sie ist in der Mitte von einer Scheidewand durchzogen, welche sie in zwei, meist ungleiche, Hälften scheidet, und ebenso wie ihre Begrenzungen theils knöchern, theils knorpelig ist. Die knöcherne Begrenzung besteht nach oben aus der *lamina horizontalis* des Siebbeines (Taf. V, d), nach vorn und oben aus den Nasenbeinen, *ossa nasalia* (Taf. V, f), nach den Seiten aus den Stirnfortsätzen und den Körpern der Oberkiefer (Taf. V, h), aus den Labyrinthen des Siebbeins, den Thränenbeinen, *ossa laerymalia*, den unteren Muscheln, *conchae inferiores*, den Gaumenbeinen, *ossa palatina*, sowie den *processus pterygoidei* des Keilbeines; nach unten hin aus den *proeessus palatini* der Oberkiefer, sowie den *partes horizontales* der Gaumenbeine, während die knöcherne Scheidewand sich zusammensetzt aus dem Pflugschaarbein, *vomer*, und der *lamina perpendieularis* des Siebbeins. Diese knöcherne Scheidewand wird nach vorn hin vervollständigt durch den Scheidewandknorpel, *cartilago septi narium*, welcher sich in den durch die beiden Knochen gebildeten Winkel einschiebt; die Seitenwandungen durch die Flügelknorpel, *cartilagines alares*, und der obere Theil der Seitenwandungen, sowie das Dach durch die Seitenwandknorpel, *cartilagines superiores*, *seu triangulares*, die sich an die *apertura pyriformis* anfügen. Die Gefässe welche sich in der Nasenhöhle verbreiten, stammen aus der *arteria maxillaris interna*, welche die *arteria sphenopalatina, seu nasalis posterior* für die hintere Abtheilung der Scheidewand und der Seitenwandungen abgiebt und aus der *arteria ophthalmiea*, welche die vordere Abtheilung der Nasenhöhle durch die *art. nasalis anterior* versorgt. Von Nerven

verbreiten sich in der Nasenhöhle der *nervus olfactorius*, welcher sich zur Scheidewand, der oberen und der mittleren Muschel begiebt, und Zweige des ersten und zweiten Astes des *nervus trigeminus*, nämlich 1) aus dem *nervus nasociliaris* der *nervus ethmoidalis seu nasalis anterior* zum vorderen Theil der Nasenschleimhaut, sowohl der Scheidewand, als auch der Seitentheile der Nase; 2) aus dem *nerv. spheno-palatinus* die *nervi septi narium* zum hinteren und oberen Theile der Scheidewand und die *nervi nasales posteriores* zu den gleichen Partieen der Seitentheile.

In der Nasenhöhle ragen die Muscheln des Siebbeins, sowie die untere Muschel von der äusseren Wandung aus herein, dabei ist die obere Muschel die kürzeste und schräg von hinten nach vorn aufsteigend gerichtet, die beiden anderen Muscheln laufen mit ihr nahezu parallel und sind grösser, so dass die unterste die grösste ist. Von den hierdurch gebildeten Nasengängen ist der mittlere der geräumigste, der untere der längste, der obere der kürzeste und engste. Ausser den Siebbeinzellen mündet in den oberen Nasengang von hinten die Keilbeinhöhle, *sinus sphenoidalis*, in den mittleren die Stirnbeinhöhle, *sinus frontalis*, und die Kieferhöhle, *antrum Highmori*, und in den unteren der Thränennasengang, *ductus nasolacrymalis*. In die Keilbein-, Stirnbein- und Kieferhöhlen setzt sich die Nasenschleimhaut, welche die knorpligen und knöchernen Theile der Nase nach innen überzieht und eine ziemliche Dicke besitzt, unmittelbar fort, wodurch die Mündungen dieser Höhlen bedeutend verengert werden; ebenso steht die Nasenschleimhaut an den beiden Nasenlöchern mit der äusseren Haut, an der Mündung des Thränencanals mit dessen Schleimhaut und nach hinten durch die Choanen mit der Schleimhaut des Pharynx in Verbindung. Hierbei mag bemerkt werden, dass eigentlich die beiden Nasenhöhlen nicht gesondert in den Pharynx einmünden, sondern dadurch, dass die Nasenscheidewand nicht so weit nach hinten reicht, als die Seitenwandungen (Taf. IV, E), sich vor ihrem Uebergange in den Schlundkopf mit einander vereinigen und so vereinigt mit ihm in Verbindung treten. Ausser den bis jetzt genannten Communicationen der Nasenhöhlen nach aussen mit Stirnbein-, Keilbein- und Kieferhöhlen sowie mit dem Schlundkopf ist noch die öfters vorhandene Communicationsöffnung mit der Mundhöhle, der *canalis incisivus* (Taf. V, i) zu beachten, welcher mit zwei Oeffnungen zu beiden Seiten der Nasenscheidewand am Boden der Nasenhöhle beginnt, und in dem Dache der Mundhöhle dicht hinter den Schneidezähnen mit einfacher Oeffnung endigt; öfters findet man jedoch den häutigen Canal in dem stets vorhandenen knöchernen nicht, sondern hier Mundhöhle von Nasenhöhle vollständig geschieden.

2. Die Mundhöhle.

Die Mundhöhle (Taf. IV, H; Taf. V, K), nimmt die untere Partie des Gesichtstheils des Kopfes ein, liegt also dicht unter den Nasenhöhlen. Ihre knöcherne Begrenzung besteht nach oben aus den Gaumen-

fortsätzen der Oberkiefer und den horizontalen Theilen der Gaumenbeine, nach den Seiten und nach vorn aus den Alveolarfortsätzen der Oberkiefer und dem Unterkiefer, nach hinten und unten fehlt eine knöcherne Begrenzung gänzlich. Vervollständigt wird diese knöcherne Begrenzung durch Weichtheile, welche sich an sie anheften. So wird das Dach der Mundhöhle, der harte Gaumen, *palatum durum* von einer derben Schleimhaut ausgekleidet, zwischen welche und die knöcherne Grundlage sich eine mächtige Schicht von Schleimdrüsen einschaltet (Taf. IV, F). Nach hinten hin setzt sich dieses Dach in eine von dem hinteren Ende der horizontalen Gaumenbeinplatten herabhängende weiche mit Schleimhaut überzogene muskulöse Platte, das Gaumensegel, *velum palatinum* (Taf. V, p) fort, welche sammt den sie mit den benachbarten Theilen in innige Verbindung setzenden Schleimhautfalten den Eingang zu der hinter Mund- und Nasenhöhle gelegenen Rachenhöhle bedeutend verengert. Dieser Schleimhautfalten sind es jederseits zwei, nämlich der *arcus pharyngo-palatinus*, mehr nach hinten gelegen der Rachenhöhle zugewandt und der *arcus glosso-palatinus* nach der Mundhöhle zu mehr nach vorn hin gelegen; in diesen beiden liegen gleichnamige Muskeln, während in dem Gaumensegel selbst der *levator* und *tensor veli palatini*, sowie der *azygos uvulae* (Taf. IV, t) liegt. Die seitliche Begrenzung wird vervollständigt durch die Kaumuskeln (*mm. masseter, temporalis, pterygoideus externus et internus* und *buccinator*) und die übrigen in die Backen ausstrahlenden Muskeln, welche nach der Mundhöhle zu gleichfalls einen Schleimhautüberzug zeigen, zwischen der Schleimhaut und den Muskeln finden sich überall hier stark entwickelte Schleimdrüsen, welche an einzelnen Stellen sich mehr anhäufen, wie z. B. an den Lippen, den Backen etc., wo sie dann besondere Namen erhalten. Nach vorn hin schliessen sich die muskulösen, nach aussen mit Haut nach innen mit Schleimhaut überkleideten Lippen, *labia*, an, welche die Mundspalte zwischen sich lassen. Der Boden der Mundhöhle wird gebildet vorzugsweise durch Muskulatur; hierher sind zu zählen der *m. digastricus*, der *m. genio-hyoideus* und der *m. mylo-hyoideus*.

In die Mundhöhle eingelagert finden wir als zu dem Verdauungsapparate gehörig die Zähne, nämlich in jeder Kieferhälfte zwei Schneidezähne, einen Eckzahn, zwei kleine Backzähne und drei grosse Backzähne, diese sind in die Alveolarfortsätze der Kiefer eingekeilt, welche ausser diesen Stellen mit einer festen, in die Schleimhaut der Lippen und Backen sich direct fortsetzenden Schleimhaut, dem sogenannten Zahnfleische überzogen sind. Ein weiteres in der Mundhöhle gelegenes Organ, die Zunge, *lingua*, besteht aus einer Anzahl von Muskeln, welche theils von dem Unterkiefer, dem Zungenbeine und dem *processus styloideus* entspringen und in sie einstrahlen (*mm. genioglossus, hyoglossus, styloglossus*), theils selbstständig in ihr auftreten und sich verbreiten (*mm. longitudinalis* und *transversus linguae*). Sie hilft den Boden der Mundhöhle bilden, ist mit einer Schleimhaut überzogen, welche nach allen Seiten hin mit derjenigen der Nachbarschaft ohne Unterbrechung zusammenhängt, wobei

verschiedene Falten entstehen: das Zungenbändchen, *frenulum linguae*, vorn zum Zahnfleische des Unterkiefers, die *ligamenta glosso-epiglottica* und das *frenulum epiglottidis* hinten zum Kehldeckel. Die warzenartigen Erhebungen, Geschmackswärzchen, sind auf dem Rücken der Zunge in der Weise angeordnet, dass die *papillae filiformes* am zahlreichsten und über die ganze Oberfläche verbreitet, die *papillae fungiformes* zwischen jene zerstreut liegen, während die *papillae circumvallatae* an der Zungenwurzel in einem nach vorn offenen Winkel stehen, an dessen Spitze sich das *foramen coecum* findet. Unter die Schleimhaut der Zunge finden sich an verschiedenen Stellen gleichfalls Schleimdrüsen gelagert, so namentlich an den Seitenrändern und der Wurzel der Zunge. An letzterer Stelle findet sich dann eine weitere Drüsenform, welche den ganzen Raum zwischen den *papillae circumvallatae* und der *epiglottis* einnehmen, die Balgdrüsen; ein Conglomerat solcher Balgdrüsen findet sich ferner eingelagert zwischen die beiden Gaumenbögen, es sind dies die Mandeln, *tonsillae*.

In näherer Beziehung zur Mundhöhle stehen noch einige secernirende Organe, nämlich die Speicheldrüsen, *glandulae salivales*, deren Ausführungsgänge in sie einmünden. Die Ohrspeicheldrüse, *glandula parotis*, (Taf. VI, 2, 6) liegt dicht vor dem äusseren Ohr und dem *processus mastoideus*, ist nach vorn begrenzt durch den *m. masseter*, nach oben durch den Jochbogen; ihr Ausführungsgang, *ductus Stenonianus* läuft parallel mit dem Jochbogen nach vorn und mündet nach Durchbohrung des *m. buccinator* und der Schleimhaut auf einer Schleimhautpapille in der Gegend des zweiten oberen Backzahnes in der Mundhöhle. Die Unterkieferdrüse, *glandula submaxillaris* (Taf. IV, J; Taf. VI, Fig. 2, 5) liegt gerade an dem Winkel des Unterkiefers, sich etwas unter ihn hineinschiebend, zum Theil aber auch nach dem Halse hin ragend, nach unten begrenzt von dem *m. digastricus maxillae inferioris*, nach innen von der *arteria maxillaris interna*, nach oben und vorn von dem *m. mylohyoideus*, über welchen hinweg sie ihren Ausführungsgang, den *ductus Whartonianus* zur Mundhöhle sendet, wo er auf einer Schleimhauterhebung neben dem Zungenbändchen, auf der *papilla sublingualis* mündet. Die dritte Speicheldrüse, die Unterzungendrüse, *glandula sublingualis* liegt dicht unter der Mundschleimhaut am Boden der Mundhöhle über dem *m. mylohyoideus*, neben dem *frenulum linguae*, wo sie eine hügelige Erhebung der Schleimhaut veranlasst; der grössere ihrer Ausführungsgänge, *ductus Bartholinianus*, mündet mit dem Ausführungsgange der Unterkieferdrüse auf der *papilla sublingualis*, während eine Anzahl kleinerer Gänge, die *ductus Riviniani*, um diese herum münden.

3. Die Rachenhöhle und der Halstheil der Schlundröhre.

Die Rachenhöhle, Schlundhöhle, der Schlundkopf, *pharynx* (Taf. V, 11) ist nach vorn begrenzt und steht in offener Communication mit der Nasen- und Mundhöhle, nach oben grenzt er an die Basis des Schädels, namentlich an den Körper des Keilbeins und den Basilar-

theil des Hinterhauptsbeins, nach hinten liegt er an der Wirbelsäule an und seitlich hat er die grossen Gefässe des Halses. Seine unmittelbare Begrenzung besteht aus einer Schleimhaut und einer Muskellage, welche letztere von den umgebenden festeren Theilen (Schädelbasis, Zungenbein, Kehlkopfknorpel) entspringen und die *constrictores* und den *levator pharyngis* bilden. An dem Schlundkopf unterscheidet man zwei Abtheilungen, nämlich die obere mit Flimmerepithel bekleidete mit der Nasenhöhle in Verbindung stehende *pars respiratoria;* in sie münden von vorn die beiden Nasenhöhlen durch die Choanen (Taf. IV, E); von oben, aus der Trommelhöhle kommend, die beiden *tubae Eustachii* (Taf. V, J), deren Mündungen gerade den unteren Nasengängen gegenüberliegen; die höchste Stelle dieser Abtheilung, welche an das *tuberculum pharyngis* grenzt, heisst das Schlundgewölbe. Die untere Abtheilung des Schlundkopfes, *pars deglutitoria,* mit Pflasterepithel bekleidet, liegt dicht hinter der Mundhöhle, mit welcher sie durch den *isthmus faucium* in Verbindung steht, und geht nach unten in zwei Röhren über, nämlich scharf abgegrenzt weiter nach vorn in den Kehlkopf und ohne eigentliche Grenze nach hinten in der Höhe des fünften Halswirbels oder der *cartilago cricoidea* in den *oesophagus;* so dass der Schlundkopf im Ganzen durch sieben Oeffnungen mit Nachbarhöhlen in Verbindung steht.

Die Schlundröhre, *oesophagus* (Taf. V, R; Taf. VII und VIII, 3), die directe Fortsetzung des *pharynx* liegt von sämmtlichen Halseingeweiden am weitesten nach hinten, verläuft als ein von vorn nach hinten abgeflachter, muskulöser Schlauch anfangs gerade in der Mittellinie, nach hinten begrenzt von der Wirbelsäule, nach vorn von der untersten Abtheilung des Kehlkopfes, sowie von der Luftröhre, seitlich von den grossen Gefässen; in der unteren Abtheilung des Halses tritt sie in der Regel ein klein wenig mehr nach links, wo dann die linke Abtheilung der Schilddrüse sowie der *musculus sternothyreoideus* vor ihr liegt.

4. Der Kehlkopf und die Luftröhre.

Der Kehlkopf, *larynx* (Taf. V, M, N, O; Taf. VI, 2, 20; Taf. VII u. VIII, 1), aus einem knorpeligen Skelet, Bändern und Muskeln gebildet und innen von einer mit Flimmerepithel versehenen Schleimhaut überzogen, nimmt die obere und mittlere Partie des Halses ein und liegt von allen Halseingeweiden am meisten nach vorn, in der Höhe des vierten und fünften Halswirbels. Nach vorn grenzt er an die *mm. sternohyoidei,* und in seiner obersten Partie, mit dem Kehldeckel nämlich, an das Zungenbein; nach oben gleichfalls an dieses und die Basis der Zunge; seitlich ziehen an ihm vorüber der *m. subcutaneus colli* und der *m. omohyoideus,* ferner grenzt hier an ihn die Schilddrüse, während mit ihm in Verbindung stehen die *mm. sternothyreoideus, sternohyoideus, thyreo-et crico-pharyngeus,* nach hinten liegt dicht an ihm der Schlundkopf und der obere Theil der Schlundröhre; nach unten endlich geht er über in

die Luftröhre, *trachea* (Taf. V, 2; Taf. VII u. VIII, 2). Diese

knorpelige Röhre, welche im Allgemeinen in der Mittellinie des Halses vor dem *oesophagus* herabläuft, beginnt in der Höhe des unteren Randes des fünften Halswirbels und geht etwa bis zum dritten Brustwirbel herab, gehört also dem grösseren Theile nach dem Halse an. Sie ist nach vorn begrenzt von der Schilddrüse, von den *mm. sterno-thyreoideus* und *sternohyoideus*, ferner von der *vena anonyma sinistra* und den in diese einmündenden Gefässen, seitlich von ihr liegen ausser der Schilddrüse am Halse die grossen Gefässe.

5. Uebrige Weichtheile des Halses.

Die Schilddrüse, *glandula thyreoidea* (Taf. V, P; Taf. VI, 2, 7) nimmt mehr die untere Partie der Vorderseite des Halses ein und ist nach vorn nur bedeckt von den *mm. sternothyreoideus* und *sternohyoideus*, seitlich grenzen an sie der *m. sterno-cleidomastoideus* und der *m. omohyoideus;* während sie sich nach hinten und innen auf die unterste Abtheilung des Kehlkopfes und die oberste Abtheilung der Luftröhre auflegt und zwar so, dass der Isthmus und das mittlere Horn die genannten Theile nach hinten, die Seitenlappen dieselben nach innen haben. Nach hinten legt sich die Schilddrüse weiter an die *carotis communis* beiderseits, rechts auch oft noch an den *truncus anonymus* an, ragt ebenso nach hinten bis zum *oesophagus* und oft bis zur tiefen Muskulatur des Halses, nach unten stösst sie an die *venae anonymae* an, natürlich vorzugsweise an die linke.

Die grossen arteriellen und venösen Gefässe sind gleichfalls in ihren Lagebeziehungen von besonderer Wichtigkeit; der Verlauf derselben ist zu beiden Seiten des Halses im Ganzen ein symmetrischer, doch finden sich einzelne Abweichungen.

Die *carotis communis* (Taf. VI, 2, 22; Taf. VII, 27 u. 28) zeigt gleich auf beiden Seiten einzelne Verschiedenheiten; beide laufen anfangs etwas divergent, später jedoch fast vollständig parallel mit einander, dabei liegt meist die rechte der Mittellinie etwas näher. Hierdurch kommt es, dass die rechte am Austritte aus dem Brustraume, also unmittelbar nach ihrem Ursprung aus dem *truncus anonymus*, fast ganz vor der Luftröhre, die linke mehr an der Seite derselben liegt; im weiteren Verlaufe liegen sie beiderseits nach aussen von der Luftröhre, die linke gleichfalls nach aussen und vor der Speiseröhre. An der Stelle des Austrittes aus der Brust liegt die *carotis communis* hinter dem Sternoclavicular gelenk, dann hinter den *mm. sternothyreoideus* und *sternocleidomastoideus;* weiter nach vorn läuft auch der *m. omohyoideus* über sie hinweg, ausserdem legen sich die Seitenlappen der Schilddrüse von vorn an sie an. Oberhalb der Kreuzungsstelle des *m. omohyoideus* ist die gemeinschaftliche Kopfpulsader bis zu ihrer Theilungsstelle nur von dem *platysma*, der Fascie und Haut bedeckt. Nach aussen von ihr liegt der *nervus vagus* und die *vena jugularis communis*; letztere etwas mehr nach vorn, ersterer mehr nach hinten, alle drei in einer gemeinschaftlichen Scheide von Bindegewebe. In der Höhe des oberen Randes des Schildknorpels spaltet sich die

carotis communis in *carotis externa* und *interna;* letztere verläuft ohne weitere Aeste von Bedeutung abzugeben zum *foramen caroticum externum* des Schläfenbeines, erstere giebt unter anderen die hier noch anzuführenden Aeste: 1) *art. thyreoidea superior* (Taf. VI, 2, 29) ab, welche nach innen von der *carotis communis* seitlich von Schlund und Kehlkopf herab zur Schilddrüse verläuft, dann 2) die *art. maxillaris externa*, welche sich dicht hinter der *glandula submaxillaris* her windet und neben dem Winkel des Unterkiefers über diesen weg zum Gesichte geht.

Von den grösseren venösen Gefässen ist es vorzüglich die *vena jugularis communis* (Taf. VI, 2, 23; Taf. VII, 29; Taf. IX, 1), welche wir hier zu betrachten haben; sie entsteht in der Höhe der Theilungsstelle der *a. carotis communis* etwas nach aussen von dieser, aus der *vena facialis communis* und *v. jugularis interna*, und verläuft dicht an der äusseren Seite der *carotis communis* herab bis zum Sternoclaviculargelenk, wo sie sich mit der *vena subclavia* zur *vena anonyma* (Taf. VI, 2, 24; Taf. VII, 22 u. 23) vereinigt, vorher nimmt sie noch die *vena thyreoidea inferior* (Taf. VI, 2, 28) auf. Die *vena jugularis interna*, aus dem Zusammenfluss der Venen der Schädelhöhle entstanden, kommt von dem *foramen jugulare* her, während die *vena facialis communis* sich hinter der *glandula submaxillaris* aus der die *art. maxillaris externa* begleitenden *vena facialis anterior* und der weiter hinten herabtretenden *vena facialis posterior* bildet. Ausser der *vena jugularis communis* kommen hier noch die weniger beständigen *venae jugulares externa* und *anterior* in Betracht. Die erstere verläuft an der äusseren Seite des Halses nur vom *platysma* bedeckt von der Gegend des Ohres an schief von der äusseren Seite des *m. sternocleidomastoideus* zu dessen innerem Rand, wo sie entweder in die *v. jugularis communis*, oder in die *vena anonyma* einmündet; die *vena jugularis anterior* zieht von der Gegend des Zungenbeins an dem vorderen Rande des Kopfnickers herab, um sich unten entweder in die *vena subclavia* oder die *v. anonyma* zu ergiessen.

Von den grösseren Nerven des Halses ist der *nervus vagus* der bedeutendste, er verlässt den Schädel durch das *foramen lacerum posterius* und tritt vor dem *nervus accessorius* und hinter dem *nervus glossopharyngeus* zur inneren Seite der *vena jugularis interna*, schwillt hier zum *plexus ganglioformis* an und verläuft nun zwischen *v. jugularis communis* und *art. carotis communis* (Taf. VI, 2, 31; Taf. VII, 37 u. 38) ein klein wenig nach hinten, in gemeinschaftlicher Scheide mit ihnen zur oberen Brustapertur, in welche er hinter der *vena anonyma* und vor der *arteria subclavia* eindringt. Der bedeutendste Zweig, welchen er auf diesem Wege abgiebt, ist der *nervus laryngeus superior*, der an der inneren Seite der *a. carotis interna* schief nach unten und vorn (Taf. VI, 2, 34) verläuft und in den Kehlkopf eindringt. Der aus dem *thorax* von ihm wieder in die Höhe laufende *nervus recurrens s. nerv. laryngeus inferior* dringt zwischen Schlund- und Luftröhre in die Höhe und von hinten in den Kehlkopf. Nach hinten und innen vom *nervus vagus* und der *carotis communis* und vor dem *m. rectus capitis* und *longus colli* zieht der Stamm

des *nervus sympathicus* dicht an der Seite der Wirbelsäule und an dem Uebergange der Wirbelkörper in die Querfortsätze herab. Der *ramus descendens nerv. hypoglossi* trennt sich von dem nach unten und hinten vom *m. digastricus maxillae inferioris* bogenförmig nach vorn verlaufenden Stamm in der Gegend der *arteria carotis interna* und verläuft vor und nach innen vom *nervus vagus* auf der vorderen äusseren Seite der *art. carotis communis*, parallel mit diesen nach unten, geht in der Höhe der *cartilago cricoidea* eine Verbindung mit dem zweiten und dritten Halsnerven ein, *ansa nerv. hypoglossi* (Taf. VI, 2, 33), welche über die *ven. jugularis communis* wegzieht, giebt ausserdem einige Zweige zu den benachbarten Muskeln ab und einen Faden gerade nach abwärts zum Herzgeflechte. Von dem *nervus glossopharyngeus* tritt ein bedeutenderer Zweig (Taf. VI, 2, 35) nach innen und vorn von der Theilungsstelle der *carotis* hervorkommend in den *pharynx* ein. Endlich kommt aus dem sich auf die *mm. scaleni* auflegenden *plexus cervicalis* der *nervus phrenicus*, welcher auf und mit dem *m. scalenus anticus* am Halse nach unten verläuft (Taf. VI, 2, 32), um zwischen *arteria* und *vena subclavia*, an der äusseren Seite der *arteria mammaria interna* in die Brusthöhle einzutreten.

Hiermit haben wir die wichtigeren Weichtheile des Halses betrachtet; was ihre Herausnahme anbelangt, so geschieht dieselbe am zweckmässigsten zugleich mit der Herausnahme der Brusteingeweide, wesshalb wir die näheren Angaben hierüber auch bis zur Beschreibung jener aufsparen wollen.

III. Die Brusthöhle.

Dieselbe enthält die Centraltheile der Respirations- und Circulationsorgane, ausserdem finden sich in ihr eine Anzahl von mit diesen in mehr oder weniger näherer Beziehung stehender Nerven, die Speiseröhre und einige andere Theile von minderer Bedeutung.

1. Begrenzungen der Brusthöhle.

Im Gegensatze zur Schädelhöhle, welche ganz von einer knöchernen Kapsel umschlossen ist, wird die Brusthöhle von Weichtheilen begrenzt, welche nur in den Rippen und der Wirbelsäule eine knöcherne Grundlage besitzen; dabei ist der Brustraum nicht mit dem Thoraxraum identisch zu nehmen, da ersterer oben über letzteren hinausragt, und sich unten in den Thoraxraum noch ein Theil der Bauchhöhle hineindrängt.

Die knöcherne Begrenzung des Brustraumes wird gebildet nach hinten von einem Theile des Körpers des siebenten Halswirbels und den Körpern sämmtlicher Brustwirbel, nach hinten und seitlich durch die

sämmtlichen Rippen, nach vorn durch das Brustbein und die Schlüsselbeine, während die vordere und seitliche festere Begrenzung durch die Rippenknorpel hergestellt wird.

Nach oben und unten ist der Brustraum nur durch Weichtheile geschlossen, und wird auch die seitliche Brustwand durch Weichtheile ergänzt. Diese Ergänzung der seitlichen Begrenzungen geschieht durch die *mm. intercostales externi et interni*. Nach oben geschieht der Verschluss des Brustraumes nur unvollständig durch die *mm. scaleni*, da wegen der grossen Zahl der am Halse liegenden, mit den Brustorganen im Zusammenhang stehenden Theile ein genauerer Versehluss unmöglich ist. Vollständiger ist der Verschluss nach unten, nach der Bauchhöhle hin, wo er durch das Zwerchfell, *diaphragma* bewerkstelligt wird. Da die Lageverhältnisse dieses Muskels etwas verwickelt sind und von einer genauen Kenntniss derselben die Kenntniss der Lageverhältnisse der in Brust- und Bauchhöhle gelegenen Organe wesentlich abhängt, so wollen wir hier auf eine genauere Beschreibung der Lage des Diaphragma's eingehen. Die Rippenursprünge des Zwerchfelles (Taf. VII, 9; Taf. VIII, 16), welche von der siebenten bis neunten Rippe direct, von der zehnten bis zwölften Rippe indirect kommen, (von letzteren entspringen sie zum Theil mit den Fasern des *m. transversus abdominis* verbunden, zum Theil von sehnigen Bögen, welche über die betreffenden Zwischenrippenräume hinweggespannt sind) legen sich aufwärts steigend dicht an die unteren Rippen und Zwischenrippenräume an, mit diesen durch loses Zellgewebe verbunden. Diese Verwachsung geht rechts bis zu einer Linie, welche man von dicht über dem Ansatz des *processus xiphoideus* an das Brustbein, zur Mitte der Verbindung der siebenten Rippe mit ihrem Knorpel zieht und dann in flachem Bogen fast in gleicher Höhe mit dieser Stelle nach hinten geht. Links ist dieses Verhalten nur wenig modificirt, indem die Verwachsung nach hinten hin in der Regel etwas höher hinauf reicht. Die Wirbel- oder Lendenursprünge des Zwerchfelles entspringen in zwei grösseren Partieen, die inneren Bündel direct von der vorderen und Seitenfläche der mittleren Lendenwirbelkörper (rechts des dritten und vierten, links des zweiten und dritten), die äusseren zum Theil von der Seite der Körper des ersten und zweiten Lendenwirbels zum Theil von der Arkade des *psoas*. Die innere Portion steigt unter sehr spitzem Winkel mit der Wirbelsäule vor dieser in die Höhe und vereinigt sich mit der der anderen Seite nach kurzem Verlaufe in einem sehnigen Bogen, wodurch der Aortenschlitz nach vorn geschlossen wird; die äussere Partie legt sich an die innere Lendenpartie und zugleich an die Rippenursprünge an, meist hier noch einen durch Pleura und Peritonäum geschlossenen Raum übrig lassend. Indem nun die Lenden- und Rippenursprünge in der sehnigen Ausbreitung des Zwerchfelles, dem *centrum tendineum*, zusammenlaufen, wölben sie sich kuppelartig in den Thoraxraum hinein, so dass die höchste Stelle in die Höhe des Sternalendes des Knorpels der vierten Rippe fällt, wobei sich links die Kuppel etwa fingerbreit tiefer zeigt, als rechts.

Durch diese Begrenzungen erscheint der Brustraum als eine von hinten her abgeflachte nicht ganz regelmässig kegelförmige Höhle, welche mit concaver Grundfläche und nicht vollständig abgeschlossener Spitze versehen ist; der vollständige obere Abschluss erfolgt durch die jetzt zu betrachtenden Theile.

Der Brustraum ist nämlich im Inneren zum grösseren Theile mit einer serösen Haut überzogen, welche sich auch über die Brusteingeweide theilweise herzieht und deren Verlauf als ein nicht ganz einfacher erscheint. Sie wollen wir zuerst betrachten, bevor wir die Lageverhältnisse der Brusteingeweide selbst beschreiben.

Die Brustfelle, *pleurae* (Taf. VIII, 10—13; Taf. X, Pl.) bilden zwei geschlossene Säcke, für jede Thoraxhälfte einen, welche sich in ihrer Form im Allgemeinen der Form der Lungen anschliessen. Man unterscheidet an ihnen zunächst zwei Lamellen, von denen die eine — *pleura visceralis* — wie bereits oben angedeutet, die Lungen dicht überkleidet, wodurch natürlich ihre Beschreibung mit der der Lungen zusammenfällt, während die andere — *pleura parietalis* — die beiden seitlichen Abtheilungen des Brustraumes abschliesst. Nach oben hin steigt beiderseits die *pleura parietalis* über die erste Rippe hinaus und wird von den *mm. scaleni* begrenzt, während ausserdem die *vasa subclavia*, sowie die Abgangsstellen der *vasa mammaria* u. *vertebralia* hier über sie herziehen; hierbei ist die *pleura* an das in dieser Gegend stark entwickelte, ziemlich derbe Zellgewebe — *fascia endothoracica* — angeheftet. Nach den Seiten hin legt sich rechts das Brustfell an sämmtliche Rippen, soweit sie von dem Zwerchfelle freigelassen werden, an, sowie an die dazu gehörigen Zwischenrippenmuskeln — *pleura costalis* —, ferner an die seitliche Abtheilung der Wirbelkörper und an den Körper des Sternums. Links ragt die *pleura costalis* bis an den Rand des Sternums und lässt weiter den vordersten Theil der sechsten, fünften und oft der vierten Rippe frei, so dass die Grenzlinie hier gewöhnlich von dem Sternalansatze des Knorpels der vierten Rippe zum Uebergange des Knorpels in den Knochen der sechsten Rippe verläuft. Nach unten legt sich auf der rechten Seite der Brustfellsack auf das Zwerchfell — *pleura diaphragmatica* — in soweit fest auf, als dies nicht mit den Seitenwandungen verwachsen ist, während links ausserdem noch die Stelle des Zwerchfells frei bleibt, welche vom Herzbeutel eingenommen wird.

Von dem Sternum aus zieht nun die *pleura* beiderseits zur Lungenwurzel und von da zu den Wirbelkörpern von vorn nach hinten durch den Brustraum hindurch; diese beiden Abtheilungen nennt man die Mittelfelle, *mediastina*, den zwischen ihnen liegenden und durch die Theile der Lungenwurzel unvollkommen in zwei Abtheilungen getrennten Raum den vorderen und hinteren Mittelfellraum. An der Lungenwurzel steht der viscerale Theil des Brustfelles mit den parietalen Theilen und diese untereinander in Verbindung, wobei ersterer als eine Einstülpung durch die von ihm überzogenen Theile in die gesammte Höhle erscheint; unterhalb der Lungenwurzel bildet das Mittelfell eine Falte,

das *ligamentum pulmonale*, welches oben an der Lungenwurzel spitz, an dem Zwerchfell aber breit ist. In den Mittelfellräumen, welche nach oben hin mit dem lockeren Bindegewebe, das die einzelnen Theile des Halses verbindet, in directem Zusammenhang stehen, liegen eine Anzahl von Organen, welche zum Theil in lockerer, zum Theil in festerer Verbindung mit den Mittelfellen selbst stehen, zu letzteren gehört namentlich der Herzbeutel, an dessen seitlichen Umfang sich das Mittelfell als *pleura pericardiaca* anlegt. Der vordere Mittelfellraum ist kürzer als der hintere, er entspricht der Höhe des Sternums bis zum Ansatz des *processus xiphoideus* und ist dabei nicht in allen Theilen gleich weit. Die obere Partie bis zur Höhe des Ansatzes der zweiten Rippe erscheint dreieckig mit nach oben gerichteter der Breite des *manubrium sterni* entsprechender Basis und nach unten gerichteter Spitze, welche meist in die Höhe des Ansatzes der zweiten Rippe fällt. Sehr oft aber legen sich vorn die beiden Mittelfelle schon früher an einander, so dass sie 1—2 Centimetres hinter dem Brustbeine schon in der Höhe des Ansatzes der ersten Rippe an einander stossen. Im ersteren Falle liegen in der oberen Abtheilung des vorderen Mittelfellraumes der Aortenbogen mit dem Ursprung der grossen Gefässe, die *venae anonymae*, die Reste der Thymusdrüse, etwas fetthaltiges Bindegewebe und die Anfänge der *vasa mammaria*. Im letzteren Falle ist ein Theil der *venae anonymae* und des Aortenbogens noch von den Pleurasäcken überdeckt. Von der zweiten bis zur vierten Rippe liegen die beiden Mittelfelle und zwar fast an dem linken Sternalrande dicht aneinander, um dann abermals und zwar stärker, namentlich nach links hin, aus einander zu weichen. In dieser unteren Abtheilung, welche die Basis nach unten kehrt, liegt das Herz mit dem Herzbeutel und ausserdem fettreiches lockeres Bindegewebe, das diesen an die vordere Brustwand heftet; in dies Bindegewebe findet sich stets eine Anzahl von Lymphdrüsen eingelagert, ausserdem zieht hier der *nervus phrenicus* herab. Der hintere Mittelfellraum besitzt die Höhe der Brustwirbelsäule, ist an der Lungenwurzel am breitesten, oben und unten schmäler; in ihm verlaufen dicht auf der Wirbelsäule ein wenig links von der Mittellinie, von der Höhe des dritten Brustwirbels an die *aorta descendens*, welche nach unten hin mehr auf die Mittellinie rückt. Rechts von der *aorta* steigt anfangs die Speiseröhre mit den *nervi vagi* herab, welche sich dann allmählich über sie weg nach links wendet. Rechts von der *aorta* und dicht neben ihr verläuft von unten nach oben der *ductus thoracicus*, oben zwischen ihr und der Speiseröhre liegend; und rechts von diesem liegt dann noch die *vena azygos*, während die *vena hemiazygos* in der Höhe des achten Brustwirbels, nach querem Verlauf über die Wirbelsäule, in sie einmündet. In der oberen Abtheilung des hinteren Mittelfellraumes liegt am weitesten nach vorn der unterste Theil der Luftröhre und eine Anzahl von Lymphdrüsen, *glandulae mediastinales* und *bronchiales*. Da an den Lungenwurzeln die vorderen und hinteren Mittelfelle zusammenstossen, so erhalten auch die hier ein- und austretenden Theile von beiden ihre Ueberzüge.

2. Inhalt der Brusthöhle.

Hierher gehören die Luftröhre und die Lungen nebst Thymus, das Herz und der Herzbeutel, die grossen Gefässe, die Nerven, die Speiseröhre.

a) Luftröhre und Lungen.

Während wir die Luftröhre, *trachea* (Taf. V. Q; Taf. VII und VIII, 2) am Halse nur von wenigen Weichtheilen an der vorderen Seite bedeckt ziemlich gerade herablaufen sahen, steigt sie mit ihrem Eintritte in den Brustraum schief nach hinten, wobei die Speiseröhre immer etwas nach links und hinten von ihr liegt. Bei ihrem Eintritte in den Brustraum finden wir sie nach vorn und etwas nach rechts von dem *truncus anonymus* überlagert, während sich beiderseits die *arteria carotis* dicht an sie anlegt, weiter nach unten tritt sie hinter die *vena anonyma sinistra* und den Aortenbogen. In der Höhe des vierten Brustwirbels theilt sie sich in zwei Aeste (Taf. IX, F; Taf. XI, B), von denen der linke, *bronchus sinister*, noch einmal so lang aber dünner, als der rechte, *bronchus dexter*, ist. Der rechte läuft fast horizontal zur Lungenwurzel, während der linke eine mehr schiefe Richtung von oben nach unten annimmt.

Die Lungen, *pulmones* (Taf. VII, 6 u. 7; Taf. IX, B u. C; Taf. X, B u. C) stimmen, wie schon oben gesagt, im Allgemeinen in ihrer Form mit der der Brustfellsäcke überein, bilden daher zwei von innen und etwas nach hinten abgeflachte und mit concaver Basis versehene, nicht ganz regelmässige Kegel, an welchen sich eine Anzahl von zum Theil in einander übergehenden Flächen und Rändern unterscheiden lassen.

Als Spitze der Lunge unterscheidet man nach Luschka[1] denjenigen Theil, welcher über dem oberen Anfange des vorderen Lungenrandes liegt, und welcher nach vorn hin von einer abgerundeten ziemlich sehrägen, nach hinten hin mehr steilen Fläche begrenzt ist. Dieser Lungentheil ragt wie die Pleura zum Theil über die erste Rippe und bei den meisten Armstellungen auch über das Schlüsselbein hinaus, und wird, wie schon bei der Pleura erwähnt, durch die *scaleni* nach oben vorn und aussen geschützt. An der vorderen Fläche der Lungenspitze erhält diese einen Eindruck durch die hier über sie weg verlaufende *arteria subclavia*, ausser ihr legen sich über die Lungenspitze noch die Ursprünge der *arteriae vertebralis* und *mammaria interna*, erstere mehr nach oben, letztere mehr nach unten, und endlich der *plexus brachialis*.

Die äussere Lungenfläche entspricht in ihrer Gestaltung dem Bogen, welcher von dem Sternum, der Gesammtheit der an der Bildung des Brustraumes theilnehmenden Rippen und den Seitenflächen der Wirbelkörper gebildet wird; sie ist von sämmtlichen die Lungen begrenzenden Flächen die grösste, jedoch auf beiden Seiten nicht gleich. Die äussere Fläche der rechten Lunge ragt nach vorn in der Regel bis fast zum

1) Luschka, die Brustorgane des Menschen in ihrer Lage. Tübingen 1857. S. 3.

linken Rande des Sternums und grenzt sich nach unten in der oben beschriebenen unteren Grenze des rechten Pleurasaekes ab. Die äussere Fläche der linken Lunge geht gewöhnlich noch ein klein wenig unter den vorderen Rand der rechten Lunge, jedoch so, dass sie die Mittellinie des Sternums nicht erreicht; ihr unterer Rand ist durch den Einschnitt in der Gegend des Herzbeutels gleichfalls kleiner. (Taf. VIII, 12, 12a, b, c und 13, 13a, b).

Die innere Lungenfläche ist durch den Ein- und Austritt der verschiedenen Theile, sowie durch den Eindruck, den das Herz in sie macht, sehr unregelmässig, gleichzeitig zeigen aber auch die inneren Lungenflächen der beiden Seiten nicht unbedeutende Verschiedenheiten. An der rechten Seite besitzt die Fläche nur einen leichten und seichten concaven Eindruck durch das Herz, dabei ist die Lungenwurzel von unregelmässiger vierseitiger Gestalt; während links das Herz einen viel tieferen concaven Eindruck macht und die Lungenwurzel eine mehr abgerundete dreieckige Gestalt mit nach unten gerichteter Spitze besitzt. Beide Lungenflächen zeichnen sich noch durch Furchen aus, welche als Eindrücke grosser Gefässe erscheinen; rechts sind deren zwei, in der oberen Abtheilung eine von der *vena anonyma dextra* und dem Beginne der *vena cava superior*, in der unteren Abtheilung eine von der *vena cava inferior;* links läuft eine von der *aorta* herrührende Furche in der ganzen Höhe der hinteren Abtheilung der Lunge von oben nach unten herab.

Die untere Lungenfläche ist entsprechend der Wölbung des Zwerchfells concav und schliesst sich im Allgemeinen ganz an dessen Form, in soweit es von Pleura überzogen ist, an, so dass sie also auch wie dieses nach hinten hin sich ziemlich tief erstreckt; sie ändert sich natürlich bei jeder Respirationsbewegung und wird mit dem Zwerchfell bald flacher, bald mehr concav. Die Ausdehnung der unteren Lungenfläche ist ausserdem auf beiden Seiten verschieden, sie ist entsprechend der Lage des Herzens rechts grösser und nach innen hin weniger ausgeschnitten als links.

Die drei Ränder der Lunge bilden die Begrenzungen der eben betrachteten Flächen. Der vordere Lungenrand, welcher die innere Lungenfläche von der vorderen Abtheilung der äusseren scheidet, beginnt rechts am unteren Ende der Lungenspitze in der Höhe der Insertion der ersten Rippe an das Sternum, zieht stark schief nach links und unten, um am oberen Ende des zweiten Intercostalraumes fast den linken Sternalrand zu erreichen, geht von hier an ziemlich direct nach abwärts bis zum unteren Rande der Knorpelinsertion der sechsten Rippe, wo er mit dem unteren Rande zusammenstösst. Links ist der anfängliche Verlauf des vorderen Randes derselbe, nur tritt er in der Höhe der zweiten Rippe nicht so weit nach rechts, als der rechte nach links, er erreicht die Mittellinie nicht, sondern verläuft nahe dem linken Rande des Sternums, ist dabei aber häufig (durch die Mittelfelle getrennt) von dem vorderen Lungenrande der rechten Seite ein klein wenig überlagert. An der Sternalinsertion der vierten Rippe wendet sich der linke vordere Lungenrand ziemlich scharf nach aussen, um in einer bogenförmigen Linie nahe an dem Uebergang des

Knochens in den Knorpel der sechsten Rippe den unteren Lungenrand zu erreichen. Der hintere Lungenrand, welcher die Grenze zwischen der hinteren Abtheilung der äusseren und der inneren Lungenfläche bildet, verläuft ziemlich genau an dem Uebergang der seitlichen in die vordere Partie der Wirbelkörper, einen Zoll hinter der Lungenwurzel her nach aufwärts bis nahe dem höchsten Punkte der Lunge. Der untere Lungenrand besteht aus einem äusseren convexen und einem inneren concaven Theil, entsprechend den Begrenzungen der unteren Lungenfläche. Der concave Theil giebt beiderseits vollständig die Grenze des Herzbeutels wieder und verändert sich bei den verschiedenen Respirationsbewegungen wenig; er ist dabei links mehr ausgeschnitten als rechts. Der convexe Theil richtet seine grösste Convexität stets nach aussen und abwärts, doch ist seine Richtung bei der Inspiration eine andere als bei der Exspiration. Bei der grösstmöglichen Inspiration nämlich legt er sich überall an die Uebergangsstelle der *pleura costalis* zur *pleura diaphragmatica* an, während bei der Exspiration dadurch, dass sich die unteren Partieen dieser beiden Pleuraabtheilungen an einander legen der untere Lungenrand, namentlich an seiner grössten Convexität, mehr herauf rückt und so nicht mit der ganzen inneren Pleurafläche in Berührung bleibt.

Haben sich aus der ganzen seitherigen Betrachtung schon mancherlei Verschiedenheiten zwischen der rechten und linken Lunge hinsichtlich ihrer Volumina und Lageverhältnisse ergeben, so müssen wir noch ausserdem den Verschiedenheiten bei der Eintheilung beider Lungen in ihre verschiedenen Lappen einige Aufmerksamkeit schenken. Die linke Lunge besitzt zwei, die rechte drei Lappen. Die Theilungslinie zwischen oberem und unterem Lappen verläuft links von der Ansatzstelle der *tuberositas* der vierten Rippe, oder dem hinteren Ende des Intercostalraumes zwischen der vierten und fünften Rippe, zum vorderen Theil des Intercostalraumes zwischen sechster und siebenter Rippe, wodurch das untere Ende des oberen Lappens ganz schmal, zungenförmig wird. Rechts finde ich meistentheils die Trennungslinie zwischen mittlerem und oberem Lappen entweder hinter der vorderen Abtheilung der vierten Rippe, oder des Intercostalraumes zwischen vierter und fünfter Rippe verlaufen, während der tiefere Einschnitt zwischen mittlerem und unterem Lappen nach hinten zu hinter dem Knochen der sechsten Rippe herzieht und dann in die vordere Abtheilung des Intercostalraumes zwischen sechster und siebenter Rippe tritt. Auf diese Weise nehmen beiderseits an der Bildung der Basis der Lunge zwei Lappen Theil, rechts der mittlere und untere, links oberer und unterer. Es betheiligen sich an der Bildung der Lungenwurzel links die beiden Lappen und zwar der obere etwa zu $^2/_3$, der untere zu $^1/_3$, rechts die drei Lappen, der untere jedoch nur zu einem sehr kleinen Theile. An der Bildung des vorderen Lungenrandes nimmt links nur der obere Lappen Theil, der ja mit seinem zungenförmigen unteren Ende bis auf das Zwerchfell reicht, während rechts sich an der Bildung des vorderen Randes der obere und mittlere Lappen betheiligen.

Die Thymusdrüse, *glandula thymus* ist nur in der ersten Zeit

nach der Geburt vollständig ausgebildet, während sie später immer mehr zurückgeht und mit zunehmendem Alter meist bedeutend an Grösse abnimmt; desshalb ist auch eine genaue Angabe ihrer Lagebeziehungen eine Unmöglichkeit. Im Allgemeinen liegt sie in der unteren Hals- und oberen Brustgegend und besteht aus zwei, nur durch lockeres Bindegewebe mit einander verbundenen Lappen; sie erstreckt sich von dem unteren Rande der Schilddrüse vor der *trachea*, den grossen Gefässen und dem oberen Ende des Herzbeutels her bis verschieden weit unter das Brustbein und hat dabei die *mm. sternothyreoideus* und *sternohyoideus* sowie das Brustbein vor sich. Bei ihrem Verschwinden erscheint der von ihr früher eingenommene Raum zum Theil durch fetthaltiges lockeres Bindegewebe erfüllt.

b) Herz und Herzbeutel.

Bei der Beschreibung der Lageverhältnisse des Herzens muss man von den mannichfachen Schwankungen, welche sich bei verschiedenen Individuen und bei einem und demselben Individuum, während verschiedener Zeiten des Lebens finden, absehen und nur die aus zahlreichen Untersuchungen sich ergebende mittlere Lage beachten. Legt man diese zu Grunde, so findet man, dass das Herz, *cor* (Taf. VII, 13—16; Taf. IX, A) schief von rechts oben und hinten nach links unten und vorn auf der vorderen Abtheilung des sehnigen Theils des *diaphragma* liegt. Es überragt hierbei das Brustbein nach rechts von der Mitte des vorderen Endes des zweiten Intercostalraumes an bis zum fünften Intercostalraume, so dass es in der Mitte des dritten Intercostalraumes am weitesten nach rechts etwa $2\frac{1}{2}$ bis 4 Centimetres geht; nach links geht es über den Rand des Brustbeins bei weitem weiter hinaus, indem man es hier vom oberen Ende des zweiten bis zur Mitte des fünften Intercostalraumes findet und zwar am zweiten unteren Rande der zweiten Rippe über 3 Ctm. von dem linken Sternalrande entfernt, hinter der fünften Rippe bis zum Uebergange des knöchernen in den knorpeligen Theil, also etwa 7 Ctm. horizontale Entfernung vom linken Brustbeinrand. Es liegen hierbei nach rechts von dem Brustbeine der grössere Theil des rechten Vorhofs mit dem Anfange des rechten Herzohrs und ein ganz kleines Stückchen des rechten Ventrikels; über den linken Brustbeinrand ragt hervor der grösste Theil des rechten Ventrikels nebst *conus arteriosus*, fast der ganze linke Ventrikel, ein kleines Stück des linken Vorhofs und das linke Herzohr; hinter dem Brustbeine selbst liegt fast das ganze rechte Herzohr, ein kleines Stück des rechten Vorhofs, etwa $\frac{1}{4}$ des rechten Ventrikels, die Austrittsstelle der Aorta mit einem kleinen Stück des linken Ventrikels, etwa die Hälfte des linken Vorhofs.

Wichtiger noch, als die Bestimmung der Gesammtlage des Herzens ist die Lagebestimmung seiner einzelnen Theile. Die Scheidewand stimmt im Allgemeinen in ihrer Lagerichtung mit der schiefen Lage des Herzens selbst überein, liegt aber der Breite nach schief von links nach rechts und zwar die Scheidewand der Vorhöfe ganz hinter dem Sternum, die Scheidewand der Kammern nur zum kleinsten Theile dahinter, der grössere Theil nach links über das Brustbein hinausragend.

Der äussere Anfang des rechten Vorhofs (Taf. VII, 14), welcher ohne scharfe Grenze in das rechte Herzohr übergeht, erscheint convex, während die hintere Fläche zwischen den beiden Hohladern einen Eindruck zeigt; die innere Fläche erscheint nach hinten hin mehr plan, nach vorn concav, indem sie hier den Ursprung der *aorta* umfasst. Der rechte Vorhof erstreckt sich von der Mitte des zweiten Intercostalraumes bis zum oberen Rande der Sternalinsertion der fünften Rippe, liegt zum bei weitem grösseren Theile rechts von dem Brustbein; sein *ostium atrio-ventriculare* liegt schief von rechts und unten nach links und oben ziemlich in der Mitte hinter dem Sternum in der Höhe der Sternalinsertion der vierten Rippe. Der rechte Ventrikel (Taf. VII, 15) beginnt in einer Linie, welche man sich von dem oberen Rande der Sternalinsertion der fünften Rippe rechts, zur gleichen Stelle der dritten Rippe links gezogen denkt, so jedoch, dass nach links hin sich hieran noch eine conische Erhebung, welche weiter nach oben geht und aus welcher die *arteria pulmonalis* entspringt, anfügt. Die vordere Fläche des rechten Ventrikels ist convex und stellt überhaupt den überwiegendsten Theil der vorderen Herzfläche dar, sie grenzt sich nach unten in einer Linie ab, welche man von dem unteren Rande der Sternalinsertion der fünften Rippe rechts, durch den oberen Rand der Sternalinsertion der siebenten Rippe links nach dem vorderen Drittel der Mitte des fünften Intercostalraumes gezogen denkt; der linke Rand dieser Fläche zieht dann von hier schräg nach rechts und oben aufwärts zum zweiten Intercostalraume, in welchem er sich circa 3 Centimetres vom linken Sternalrande in dem *conus arteriosus* verliert; in der zuletzt beschriebenen Linie treffen äusserlich linke und rechte Herzkammer zusammen, doch drängt sich in der Tiefe die linke Kammer viel weiter nach rechts, da sie zu einem grossen Theile von der rechten, auf dem Durchschnitte concav convex erscheinenden Kammer umfasst wird. Das *ostium arteriosum* der rechten Kammer findet sich dicht an dem linken Sternalrande in der Mitte des zweiten Intercostalraumes, ein wenig schief nach hinten und unten gestellt.

Der linke Vorhof (Taf. VII, 13), welcher bei der normalen Lage des Herzens von vornher, mit Ausnahme eines kleinen Stückchens des linken Herzohres, gar nicht sichtbar erscheint, zeigt eine vordere, ein wenig nach oben gekehrte, den Ursprung der *aorta* und *arteria pulmonalis* umgreifende, concave und eine hintere etwas nach unten gekehrte convexe Wandung, die oben abgerundet in einander übergehen. Seine rechte Grenze bestimmt sich nach dem oben angegebenen Verlaufe der Vorhofsscheidewand, während er nach links zur Hälfte über den linken Sternalrand hinausragt und zwar in einer Ausdehnung, welche der Höhe des vorderen Endes des zweiten Intercostalraumes und der dritten Rippe entspricht. Die linke Kammer (Taf. VII, 16), welche man nur in einem an der breitesten Stelle 1 Ctm. breiten Stückchen von vorn, links neben der linken Grenze der rechten Kammer sieht, erstreckt sich vom zweiten bis fünften Intercostalraum und richtet den grösseren Theil ihrer Aussenfläche nach hinten und unten. Sie drängt sich, wie schon oben gesagt,

so in die rechte Kammer hinein, dass ihre rechte Grenze sich in der Höhe der dritten und vierten Rippe bis in die Nähe des linken Sternalrandes schiebt. Das *ostium venosum* der linken Seite liegt ziemlich genau hinter dem *ostium arteriosum* der rechten Seite, also fast vollständig links vom Sternum im zweiten Intercostalraum, nur noch ein wenig unter das Sternalende der dritten Rippe ziehend. Das *ostium arteriosum sinistrum* liegt nach rechts und vorn von dem *ostium venosum* hinter dem *conus arteriosus* zur Hälfte hinter dem *sternum*, zur Hälfte hinter der Sternalinsertion des Knorpels der dritten linken Rippe.

Die Herzspitze, welche in der Regel ausschliesslich von der Spitze des linken Ventrikels gebildet wird, findet sich meist in der Mitte des fünften Intercostalraumes in einer ungefähren Entfernung von 7—8 Ctm. vom linken Sternalrande, ziemlich senkrecht unter der linken Brustwarze.

Der Herzbeutel, *pericardium* (Taf. VII, 8; Taf. VIII, 14; Taf. X, A) besteht wie die Brustfelle aus zwei Blättern, aus einem visceralen Blatt, welches sich an die in ihn eingeschlossenen Theile anlegt und aus einem parietalen, welches dieselben ganz lose einschliesst. Das viscerale Blatt geht an verschiedenen Stellen in das parietale über und verhält sich der Verlauf etwa folgendermassen. Am weitesten zieht sich der Herzbeutel an dem linken Rande der *vena cava superior* in die Höhe, wo er den oberen Rand des Sternalendes der zweiten rechten Rippe erreicht, von hier geht er zum vorderen Umfange der *aorta* herüber nahe unter dem Beginne des Aortenbogens, zieht dann schief nach links und unten zur *arteria pulmonalis*, an welcher das viscerale Blatt, indem es sich nach hinten wendet, bis zur Theilungsstelle herauf sich erstreckt. Von hier an setzt es sich auf den vorderen Umfang des Vorhofs fort, und geht dann zum Theil hinter *aorta* und *arteria pulmonalis* in das parietale Blatt über; das viscerale Blatt, welches die hintere Fläche der beiden Vorhöfe überzieht, schlägt sich hinter dem rechten Aste der *arteria pulmonalis* zwischen den Lungenvenen gleichfalls in das parietale Blatt um. Es werden somit von dem visceralen Blatte überzogen: die freien Flächen der Ventrikel, die nicht an einander liegenden unteren Theile der *aorta* und *arteria pulmonalis*, die innere Hälfte der *venae pulmonales*, der grösste Theil der Vorhöfe mit Ausnahme der Umschlagsstellen, die Endtheile der *vena cava inferior* u. *superior*, von welchen faltenartige Brücken zum rechten Vorhofe herübergehen. Das parietale Blatt, welches bedeutend dickere Wandungen besitzt, ist durch lockeres Zellgewebe an seine Umgebungen, namentlich fest an das Zwerchfell angeheftet.

c) Die grossen Gefässe.

Indem wir dem Blutumlaufe folgen, beginnen wir mit denjenigen Gefässen, welche das Blut dem Herzen zuführen; bei der Betrachtung des Halses haben wir die *vena jugularis communis* (Taf. VI, 2, 23; Taf. VII, 29; Taf. VIII, 7; Taf. IX, 1) an der Stelle verlassen, wo sie sich beiderseits mit der *vena subclavia* (Taf. VII, 32; Taf. IX, 2 u. 3; Taf. XI, 2) zur *vena anonyma* vereinigt. Die *vena subclavia* erhält diesen Namen

hinter der Clavicularportion des grossen Brustmuskels, sie ist die Fortsetzung der *vena axillaris* (Taf. XI, 3) und führt ausser dem Blute der oberen Extremität auch noch Blut vom Thorax und Halse her. Hinter dem Sternoclaviculargelenk trifft sie mit der *vena jugularis communis* zusammen, um so in die Bildung der *vena anonyma* einzugehen. Diese, welche also das sämmtliche venöse Blut von Kopf, Hals und Arm der einen Seite führt, verhält sich auf beiden Seiten nicht gleich. Die *vena anonyma sinistra* (Taf. V, S; Taf. VI, 2, 24; Taf. VII, 23; Taf. IX, 5) an deren Bildungsstelle oder doch in unmittelbarer Nähe derselben der *ductus thoracicus* einmündet, verläuft von dem linken Sternoclaviculargelenk in ziemlich gestreckter Lage nach der hinteren Seite des Knorpels der ersten Rippe, schief hinter dem Brustbeine und dem hinter diesem liegenden Reste der Thymusdrüse und Fettgewebe her. Hinter ihr steigen ziemlich dicht die drei grossen Arterien des Aortenbogens, welcher unmittelbar unter ihr verläuft, nach oben. Die *vena anonyma dextra* (Taf. VII, 22; Taf. IX, 4; Taf. XI, 1) ist bedeutend kürzer, indem sie von dem rechten Sternoclaviculargelenk nur die kurze Strecke bis hinter den ersten rechten Rippenknorpel in fast senkrechter Richtung herabläuft, um hier zur Bildung der *vena cava superior* mit der *vena anonyma sinistra* zusammenzutreffen; zwischen ihr und der Thoraxwand findet sich nur wenig Fettgewebe, hinter ihr zieht die *arteria subclavia dextra* vorüber, während der *truncus anonymus* nach links von ihr liegt. In die beiden *venae innominatae* münden noch eine Anzahl von Hals- und Thoraxvenen, so namentlich die *venae cervicales profundae*, die *venae mammariae internae*, die *venae thymicae*, die *venae mediastinales anteriores*, *intercostales supremae* und *pericardiacae*, sehr oft münden auch die *venae vertebrales* in dieselben, welche jedoch auch oft in die Bildungsstelle eintreten oder in die *venae jugulares communes*. Die *vena thyreoidea ima* (Taf. VI, 2, 27) wechselt gleichfalls sehr in ihrem Verlaufe, meist tritt sie in die *vena anonyma sinistra* ein, öfters in die *vena anonyma dextra* oder in die Zusammenflussstelle beider, seltener in eine der *venae jugulares communes*.

Die obere Hohlader, *vena cava superior* (Taf. VII, 20; Taf. IX, 7; Taf. XI, 5) verläuft von dem Knorpel der ersten rechten Rippe an, dicht neben dem rechten Sternalrande, manchmal ein klein wenig unter ihn tretend, oder sich auch nach rechts hin etwas von ihm entfernend in einem leichten nach rechts hin convexen Bogen abwärts. Ihre vordere Wand endigt meist in der Mitte des zweiten Intercostalraumes in dem rechten Herzohre, während die seitlichen und hinteren Wandungen meist bis zum oberen Rande des dritten rechten Rippenknorpels herabreichen. Ausserhalb des Herzbeutels verläuft sie bis zum Knorpel der zweiten Rippe und hier tritt sie in denselben so ein, dass ihr linker Rand von dem oberen Ende, ihr rechter von dem unteren Ende dieses Knorpels an von dem Pericardium umgeben ist. Vor ihrem Eintritte in den Herzbeutel liegt nach aussen und vor ihr die rechte Lunge mit ihrem Mediastinum und der *nervus phrenicus;* nach links und hinten die *trachea* und vor dieser der Aortenbogen. In den Herzbeutel eingetreten zieht sie vor der rechten

Lungenarterie und der oberen rechten Lungenvene her. Dicht über ihrem Eintritte in den Herzbeutel nimmt sie noch von hinten her die *vena azygos* auf. (Taf. XI, 6).

Die Bildung der unpaarigen Vene, *vena azygos* (Taf. XI, 7) beginnt bereits in der Bauchhöhle und wollen wir der Einfachheit halber ihren Verlauf gleich hier *in toto* beschreiben. Die *venae lumbares*, welche analog wie die betreffenden Arterien in der Bauchhöhle verlaufen, münden in die *vena cava inferior*, ausserdem aber gehen sie jederseits eine starke neben der Wirbelsäule aufwärts verlaufende Anastomose untereinander ein, welche man die aufsteigenden Lendenvenen, *venae lumbares ascendentes* nennt. Die *vena lumbaris ascendens dextra* (Taf. XI, 13) läuft hinter den *venae renales*, mit welchen sie öfters anastomosirt weg und unter der Leber angekommen gewöhnlich etwas mehr der Mittellinie der Wirbelsäule zu und dringt hier rechts von dem *ductus thoracicus* durch das Zwerchfell in die Brusthöhle, von wo an sie den Namen *vena azygos* führt; sie zieht nun rechts von der Mittellinie der Wirbelsäule nach oben, am vierten oder fünften Brustwirbel entfernt sie sich wieder etwas mehr nach rechts und hinten von der Mittellinie, zieht in einem Bogen bis zum oberen Rande des dritten Brustwirbels, hier über den rechten Luftröhrenast weg in den hinteren Umfang der *vena cava superior*. Während ihres Verlaufes in der Brusthöhle nimmt sie gesondert die rechten *venae intercostales* auf; nur die zwei bis vier obersten vereinigen sich zu einem besonderen Stämmchen, um gemeinsam in den Bogen der *azygos* einzutreten, ausser diesen Intercostalvenen und einigen *venae oesophageae*, *bronchiales* und *mediastinales* nimmt sie in der Höhe des achten bis zehnten Brustwirbels noch die *vena hemiazygos* auf. Diese bildet sich aus der *vena lumbaris ascendens sinistra*, welche in ähnlicher Weise, wie die der rechten Seite, auf der linken Seite durch das Zwerchfell dringt und hier dann *vena hemiazygos* heisst, als solche nimmt sie noch die untersten linken Intercostalvenen auf und wendet sich dann in der oben bezeichneten Höhe unter der *aorta descendens* und dem *ductus thoracicus* weg zur *vena azygos*. Das Verhalten der sechs bis acht oberen linken Intercostalvenen ist sehr variabel, meist jedoch vereinigen sie sich gleichfalls zu einem gemeinschaftlichen Stämmchen, *vena hemiazygos superior*, welches nun entweder gleichfalls in die *vena azygos*, oder in die *vena anonyma sinistra* einmündet oder endlich nebendem dass es zur *vena anonyma* verläuft, gleichfalls mit dem Stamme der *vena hemiazygos inferior* und dadurch auch mit der *vena azygos* in Verbindung steht. *Vena azygos* und *hemiazygos* bilden wichtige Anastomosen zwischen oberer und unterer Hohlader.

Die untere Hohlader, *vena cava inferior* (Taf. X, 3; Taf. XI, 9) verläuft nur eine sehr kurze Strecke in der Brusthöhle; sie tritt durch eine Lücke des sehnigen Theiles des Zwerchfelles, *foramen quadrilaterum* rechts von der Wirbelsäule in die Brusthöhle ein, verläuft zuerst durch ein wenig lockeres Bindegewebe, welches hier den Herzbeutel an das Zwerchfell anheftet und dringt dann in jenen ein. Sie wendet sich

dabei etwas von rechts nach links und vorn und geht in die hintere Wand des rechten Vorhofs so, dass ihre hintere Wand in der Brusthöhle etwa noch einmal so hoch ist, als ihre vordere.

Das durch die beiden Hohladern in das Herz gelangte Blut verlässt es durch die Lungenschlagader, *arteria pulmonalis* (Taf. VII, 17; Taf. IX, 18) wieder, um es den Lungen zuzuführen. Diese entspringt aus dem oberen zapfenartig verlängerten Ende der rechten Herzkammer, *conus arteriosus*, in der Höhe des oberen Randes der dritten linken Rippe oder in der Mitte des zweiten Intercostalraumes, dicht neben dem linken Sternalrande, auf ihrer rechten Seite manchmal von ihm noch ein wenig überdeckt; sie zieht nun schief nach links aufwärts und etwas nach hinten, so dass sie dadurch an der linken Seite der *aorta*, vor deren Ursprung sie anfangs liegt, nach hinten geht. In der Höhe des oberen Randes des zweiten linken Rippenknorpels tritt dies Gefäss aus dem Herzbeutel heraus und theilt sich in einen rechten und linken Ast; der rechte Ast wendet sich sogleich unter dem Bogen der Aorta hindurch und geht quer hinter dem oberen Theile des linken Vorhofs und hinter der oberen Hohlader vorüber zur rechten Lungenwurzel, wo er sich in zwei oder drei Aeste theilt. Der linke bei weitem kürzere Ast zieht in der Concavität des Aortenbogens nach links, rückwärts und abwärts, beugt sich zum Theil über den linken Bronchus weg und dringt in zwei Aeste gespalten über und hinter diesem in die Lunge. Während seines Durchganges unter dem Aortenbogen her ist er an diesen durch lockeres Bindegewebe angeheftet und von seinem oberen Rande geht ein, im Fötalleben als Gefäss vorhandenes, Band, *ligamentum arteriosum Botalli*, zum unteren Rande des Aortenbogens.

Aus den Lungen kehrt das Blut zurück zum Herzen durch die Lungenvenen, *venae pulmonales* (Taf. IX, 19). In der Regel gehen jederseits zwei Lungenvenen aus der Lunge zum linken Vorhofe, seltener kommen von der linken Lunge nur eine, oder von der rechten Lunge drei. Von den beiden rechten läuft die eine unter der *arteria pulmonalis* und etwas vor ihr, hinter der *vena cava sup.* her zur oberen, seitlichen Partie des linken Vorhofs, die andere unterhalb dem rechten Bronchus her, quer herüber zum Vorhof. Von den beiden linken geht die eine vor dem linken Bronchus aus der Lungenwurzel unter der linken *arteria pulmonalis* und die andere gerade unter der vorigen her zum Herzen.

Aus der linken Kammer steigt in der Höhe des Knorpelansatzes der dritten linken Rippe an's Brustbein die grosse Körperschlagader, *aorta* (Taf. VII, 18) mit einer durch die Ausbuchtungen über den Klappen, *sinus Valsalvae*, veranlassten Auftreibung, der Aortenzwiebel, *bulbus aortae*, hervor, nach vorn anfangs verdeckt durch das rechte Herzohr, den *conus arteriosus* und die *arteria pulmonalis*. Während des Aufsteigens tritt sie von links und hinten nach rechts und vorn in einem schwachen Bogen, stets hinter dem Brustbein bleibend mit Ausnahme einer kleinen Stelle, die ihrer grössten Ausbuchtung, *sinus maximus*, entspricht und meist ein wenig hinter die zweite rechte Rippe ragt, ihre

grösste Convexität richtet sie dabei nach rechts und vorn, ihre Concavität nach links und hinten, wo sie sich um die *arteria pulmonalis* herumlegt. Aus diesem Theile der Aorta, *aorta ascendens* genannt, welche fast vollständig in dem Herzbeutel liegt, entspringen nun die beiden Kranzarterien des Herzens, nämlich die rechte aus dem rechten, die linke aus dem vorderen *sinus Valsalvae*.

Nachdem die Aorta aus dem Herzbeutel herausgetreten ist, macht sie eine zweite viel stärkere Biegung, welche von dem inneren Rande des ersten rechten Intercostalraumes beginnt und von rechts und vorn sich nach links und hinten wendet, um in der Höhe des Körpers des dritten Brustwirbels eine mehr absteigende Richtung anzunehmen. Dieser Bogen, *arcus aortae* (Taf. V, T; Taf. VII, 19; Taf. IX, 18), dessen grösste, nach oben gerichtete Convexität etwa in die Höhe des oberen Randes der Knorpelinsertion der ersten Rippen liegt, läuft links von der *vena cava superior* unter und hinter der *vena anonyma sinistra*, vor der *trachea* und über die *arteria pulmonalis*, sowie den linken Bronchus weg. Aus seiner Convexität entspringt dicht neben und ein klein wenig hinter dem Anfange der *vena cava superior* der *truncus anonymus*, daneben nach links die *art. carotis communis sinistra* und noch weiter nach links und hinten die *arteria subclavia sinistra*.

Die ungenannte Arterie, *truncus anonymus*, (Taf. VII, 25; Taf. IX, 13) ist je nachdem sie sich früher oder später in ihre beiden Aeste, die *a. carotis dextra* und *a. subclavia dextra* zerlegt von verschiedener Länge; in der Regel verläuft sie von der Mittellinie des Brustbeins aus dem Aortenbogen schief nach rechts und oben bis zum oberen Rande des *manubrium sterni*, wo dann die Theilung statt hat. Während dieses Verlaufs geht sie hinter der *vena anonyma sinistra*, dem unteren Ende der *mm. sterno-thyreoideus* u. *sterno-hyoideus* und der Brustbeininsertion des *m. sterno-cleidomastoideus* weg, während sie die untere rechte Abtheilung der *trachea* bedeckt. Die *arteria carotis communis dextra* steht zur Brusthöhle in keiner weiteren Beziehung. Die rechte Schlüsselbeinarterie, *arteria subclavia dextra* (Taf. VII, 26) geht nach ihrem Ursprunge ein wenig nach aufwärts, hinten und auswärts und beschreibt einen nach oben convexen Bogen an der durch die *pleura* von ihr getrennten inneren Fläche der über die erste Rippe hervorragenden Lungenspitze her und dann von hinten nach vorn etwa über die Mitte der ersten Rippe hinweg zum Arme. Die linke Kopfschlagader, *arteria carotis sinistra* (Taf. VI, 2, 22; Taf. VII, 28; Taf. IX, 14) verläuft in der Brusthöhle ähnlich wie der innere Theil des *truncus anonymus* rechts so links, sie zieht nämlich schief nach links und oben, den unteren linken Theil der *trachea* von vorn bedeckend, hinter der *vena anonyma sinistra* und den zum Halse gehenden Brustbeinmuskeln her aus dem Brustraume heraus. Die linke Schlüsselbeinarterie, *arteria subclavia sinistra* (Taf. VII, 24; Taf. IX, 15) unterscheidet sich in ihrem Verlaufe von dem der rechten Seite nur in so fern als sie tiefer im Thorax entspringt als die rechte, sonst aber verhält sie sich in ihrem weiteren Verlaufe ganz

ähnlich wie diese auch. Von den aus den Schlüsselbeinarterien entspringenden Aesten stehen vorzugsweise zwei in näherer Beziehung zu dem Brustraume, nämlich die Wirbelarterie, *arteria vertebralis* (Taf. VII, 34), welche über die Spitze des Pleurasaekes nach hinten und innen verläuft, und die innere Brustarterie, *arteria mammaria interna* (Taf. VI, 2, 25; Taf. VII, 30; Taf. IX, 9 u. 10; Taf. XI, 8). Diese zieht auf der Innenfläche der Rippenknorpel ziemlich dicht an dem Sternum in einer leicht *S* förmig gekrümmten Linie herab, so dass sie im zweiten und sechsten Intercostalraume am weitesten vom Sternalrande entfernt liegen, nach unten geht sie dann in die *arteria epigastrica superior* und *musculo-phrenica* über. Aus der Concavität des Aortenbogens gehen in der Regel nur einige unbedeutendere Aeste zu der Speiseröhre und den Bronchien.

Von dem Körper des dritten Rückenwirbels steigt die Aorta, als absteigende Körperschlagader, *aorta descendens* (Taf. IX, 16 und 17; Taf. X, 4; Taf. XI, 16), anfangs an der linken Seite der Wirbelsäule, dann mehr an deren Mitte herab, um zwischen den beiden inneren Zwerchfellschenkeln dicht auf der Wirbelsäule am zwölften Brustwirbel durch den Aortenschlitz die Brusthöhle zu verlassen. Aus diesem Theile der Aorta nehmen die *arteriae intercostales*, einige *arteriae bronchiales, oesophageae, mediastinales* und *phrenicae* ihren Ursprung. Oben liegt auf der rechten Seite der *aorta descendens* die Speiseröhre, welche sich nach unten hin mehr vor sie wendet, um zwischen sie und den Herzbeutel zu treten; unten liegt rechts dicht neben ihr der Milchbrustgang, während sie nach links von dem linken Mittelfell begrenzt wird.

Der Milchbrustgang, *ductus thoracicus* (Taf. XI, 21) tritt aus der am oberen Ende der Bauchhöhle rechts von der Aorta gelegenen *cysterna chyli*, durch den Aortenschlitz, rechts und ein wenig nach hinten von der *aorta descendens* in die Brusthöhle ein, verläuft dicht neben dieser und rechts von ihr, zwischen ihr und *vena azygos* bis zum dritten Rückenwirbel aufwärts, von hier an wendet er sich hinter dem Aortenbogen her etwas nach links, hinten und oben, um dann in die Bildungsstelle der *vena anonyma sinistra* oder eine der sie bildenden Venen mit einem oder mehreren Stämmchen einzutreten. Während seines Verlaufes durch den Brustraum nimmt der *ductus thoracicus* eine Anzahl von Lymphgefässen der Zwischenrippenräume und der beiden Mittelfellräume, sowie die *vasa efferentia* der in der Brusthöhle gelegenen Lymphdrüsen auf.

d) Die Nerven des Brustraumes.

Folgen wir der Reihenfolge, welche wir bei Betrachtung der Nerven am Halse eingehalten haben und nehmen sie auf, wo wir sie dort verlassen haben.

Nachdem der Lungenmagennerv, *nervus vagus* (Taf. VII, 37 u. 38; Taf. VIII, 8; Taf. IX, 24; Taf. X, 11 u. 12; Taf. XI, 23) zwischen *vena anonyma* und *arteria subclavia* in den Brustraum eingedrungen ist, verläuft er rechts nach aussen vom *truncus anonymus*, dann hinter der

vena cava superior und dem rechten Bronchus weg zur Speiseröhre, anfangs mehr an deren rechten, weiter nach unten an ihrer hinteren Seite und verlässt den Brustraum durch das *foramen oesophageum*. Der *nervus vagus* der linken Seite zieht neben dem Ursprunge der *arteria subclavia* und über das Ende des Aortenbogens hinweg hinter dem linken Bronchus zur Speiseröhre, an welcher er mehr nach vorn hin herabläuft, um gleichfalls mit ihr den Brustraum zu verlassen. Beide *nervi vagi* geben zahlreiche Aestchen zum *plexus pulmonalis*, zum Herzen und anastomosiren durch ein reichliches Geflecht um den *oesophagus* mit einander; ausserdem aber giebt der rechte nach seinem Uebertritte über die *art. subclavia*, der linke nach seinem Uebertritte über den Aortenbogen je einen starken rückwärts gehenden Zweig ab, welcher an der hinteren Fläche der genannten Gefässe als *nervus recurrens* nach oben in der schon beschriebenen Weise verläuft.

Ueber das Köpfchen der ersten Rippe hinweg dringt der Grenzstrang des *sympathicus* (Taf. XI, 24) in die Brusthöhle ein und verläuft von da an dicht neben der Wirbelsäule über die Köpfchen und inneren Enden der Zwischenrippenräume in der Weise weg, dass die dreieckigen Ganglien jedesmal in letztere, die Verbindungsfäden auf erstere zu liegen kommen. Nach vorn ist er während dieses Verlaufs bedeckt durch das Brustfell und verlässt die Brusthöhle zwischen mittlerem und äusserem Zwerchfellschenkel. Ausser den Verbindungsfäden, welche der *sympathicus* zu den Intercostalnerven und zu den benachbarten Geflechten entsendet, giebt er noch zwei grössere nach der Bauchhöhle verlaufende Zweige, den *nervus splanchnicus major* und *minor* (Taf. XI, 25 u. 26) ab, dieselben entspringen aus dem sechsten bis elften Brustknoten, ersterer höher, letzterer tiefer, treten mehr nach vorn und innen nahe an der Mittellinie der Wirbelsäule in den hinteren Mittelfellraum, verlassen durch nicht ganz bestimmte Stellen des Zwerchfelles die Brusthöhle und treten in der Bauchhöhle nach innen zu dem *plexus coeliacus*, sowie mit dem *plexus renalis* in Verbindung.

Der *ramus descendens nervi hypoglossi* tritt vor der *carotis* herab in den Brustraum zum Herzgeflechte.

Der Zwerchfellsnerv, *nervus phrenicus* (Taf. VII, 39 u. 40; Taf. IX, 23; Taf. X, 9 u. 10; Taf. XI, 22) tritt beiderseits an der äusseren Seite des Ursprungs der *art. mammaria interna* über die innere Abtheilung der Spitze des Pleurasackes in den Thoraxraum. Rechts läuft er anfangs zwischen dem äusseren Rande der *vena cava superior* und dem rechten Mittelfell von der Höhe der zweiten Rippe an zwischen diesem und dem Herzbeutel, vor der Lungenwurzel vorüber und tritt dann an dem äusseren Rande der *vena cava inferior* in das Zwerchfell; er liegt während dieses ganzen Verlaufes vor und nach aussen vom *nervus vagus* nach unten hin dabei ziemlich weit von diesem entfernt. Links tritt der Zwerchfellnerv viel weiter nach innen und vorn; indem er anfangs zwischen *arteria subclavia* und linkem Mittelfell, dann über die Aorta weg zwischen den Herzbeutel und Pleura dringt und hier bis in die Gegend der Herzspitze zum

diaphragma verläuft; während seines Zuges über den Aortenbogen tritt er an der inneren Seite des linken *nervus vagus* vorüber.

Die Intercostalnerven, *nervi intercostales* (Taf. XI, 27), verlaufen parallel mit den Intercostalgefässen und dicht bei denselben in den oberen Abtheilungen der Zwischenrippenräume, nach innen hin von *pleura* und ein wenig Fettgewebe bedeckt, nach vorn.

e) Die Speiseröhre.

Die Speiseröhre, *oesophagus* (Taf. IX, E; Taf. X, 7; Taf. XI, G), welche wir am Halse hinter und ein wenig links von der Luftröhre und ausserdem nach vorn bedeckt von der linken Hälfte der Schilddrüse verliessen, zieht von hier dicht an der Wirbelsäule und der Luftröhre in den hinteren Mittelfellraum, hinter dem linken Bronchus und dem Aortenbogen in der Gegend des Ursprunges der linken Schlüsselbeinarterie herab. Von hier an legt sie sich an die rechte Seite der *aorta descendens* und entfernt sich nun allmählich von der Wirbelsäule, indem sie sich auf die vordere Fläche dieses Gefässstammes windet, mit demselben durch lockeres Bindegewebe verbunden, um durch das *foramen oesophageum* die Brusthöhle zu verlassen. Die Lage der beiden *nervi vagi* des *ductus thoracicus*, der *vena azygos* zur Speiseröhre ergiebt sich aus den Beschreibungen ihres Verlaufs. Das *foramen oesophageum* liegt meist gerade vor dem Aortenschlitz, öfters ein wenig mehr nach links hin, seltener etwas nach rechts.

3. Eröffnung der Brusthöhle. Untersuchung und Herausnahme der Hals- und Brustorgane.

Bevor man die Brusthöhle eröffnet, muss man sich darüber klar sein, ob man nur eine Untersuchung der Brustorgane vornehmen will, oder ob die Untersuchung auch über die Halsgegend oder endlich auch über die Bauchorgane ausgedehnt werden soll. Man nimmt, je nachdem man den einen oder den anderen Zweck vorzugsweise im Auge hat, entweder die Eröffnung in der Weise vor, dass man einen Hautschnitt von dem oberen Rande des Sternums in der Mitte desselben herab bis zum *processus xiphoideus* macht und diesen mit queren auf den beiden Schlüsselbeinen und den Rändern der unteren Rippenknorpeln geführten Schnitten verbindet; oder man beginnt den Hautschnitt an der *spina mentalis externa*, indem man den Kopf möglichst nach hinten zieht, und führt den Schnitt in der Mittellinie des Halses und dann wie den vorigen herab, zieht dann aber statt der Schnitte auf den Schlüsselbeinen zwei an dem unteren Rande des Unterkiefers her; oder endlich man lässt den Längsschnitt nicht an dem Schwertfortsatze enden, sondern führt ihn bis zur Schambeinsymphyse und lässt dann die queren Schnitte an den Rippenknorpeln weg. Ueber die Vortheile der letzteren Methode will ich Einiges bei der Besprechung der Eröffnung der Bauchhöhle erwähnen. Die zuerst angeführte Methode wird man nur dann anwenden, wenn man genöthigt ist den Hals zu schonen, während die zweite Methode, manchmal mit kleinen

Modificationen stets da anzuwenden ist, wo es sich nur um die Eröffnung der Brusthöhle und um Schonung der Bauchhöhle handelt. Bei der jetzt folgenden Beschreibung legen wir den Schnitt vom Kinne bis zu dem *processus xiphoideus* mit den oberen und unteren Seitenschnitten zu Grunde.

Diese Schnitte müssen sämmtlich so geführt werden, dass sie gerade die Haut und das Unterhautfettgewebe durchdringen. Man trennt nun am Halse diese Theile sammt dem *musculus subcutaneus colli* durch vorsichtige flache Schnitte von den darunter liegenden Weichtheilen, indem man dabei den Hautlappen stark abzieht; auf der Thoraxwandung angekommen, führt man die Schnitte auch durch die auf ihr liegenden Muskeln, indem man dicht auf Brustbein und Rippen herschneidet, was nach einmaligem Anfange bei einiger Aufmerksamkeit sehr leicht geht, und trennt so die sämmtlichen auf der vorderen Thoraxwandung liegenden Weichtheile bis zum unteren Rippenrande ab. Hierbei werden ausser der Haut und Fascie losgetrennt der *m. pectoralis major*, Theile des *m. serratus anticus major, obliquus externus abdominis* und *rectus abdominis*.

Nachdem man die Lagerungsverhältnisse der Organe am Halse namentlich in ihren Beziehungen zu den vom Brustbein in die Höhe ziehenden Muskeln betrachtet und gesehen hat, wie diese nur ein kleines Stückchen des mittleren Theiles des Kehlkopfes, das mittlere Horn der Schilddrüse und im *trigonum colli superius* die *glandula submaxillaris*, sowie die Theilungsstelle der *carotis* und die Bildungsstelle der *v. jugularis communis* freilassen, schreitet man zur Eröffnung des Thorax. Diese geschieht nun am besten dadurch, dass man, an der zweiten Rippe angefangen, die vollständig freigelegten Rippenknorpel, ein klein wenig von dem Uebergange in den Knochen entfernt, mit einem starken Messer durchschneidet. Man hält hierbei das Messer so flach, dass es beim Durchschneiden eines oberen Rippenknorpels sich auf den darauf folgenden auflegt und dadurch ein Eindringen in den Thoraxraum verhindert wird. Auf diese Weise kann man die sämmtlichen Rippenknorpel einer Seite in einem Zuge durchschneiden und erhält eine nach innen convexe Schnittlinie. Nachdem auf beiden Seiten die Rippenknorpel von der zweiten Rippe an abwärts durchschnitten sind, trennt man auch den der ersten Rippe, wobei man jedoch wegen ihres Ansatzes an dem breiteren *manubrium sterni* etwas mehr nach aussen gehen muss, und kann nun zur vollständigen Entfernung der vorderen Thoraxwand in verschiedener Weise vorschreiten. Man kann nämlich entweder nun die *mm. sternocleidomastoidei, sternohyoidei* und *sternothyreoidei* vom Brustbeine lostrennen und dann mit einem schmalen Messer durch einen im Sternoclaviculargelenke geführten nach dem Brustbein zu convexen Schnitt das Schlüsselbein vom Brustbein trennen, wobei man ersteres ein wenig in die Höhe resp. nach vorn ziehen muss und dann zur Lostrennung der unteren Rippenknorpel von den vorderen Bauchwandungen und dem Zwerchfelle schreiten, oder aber man beginnt mit dieser letzteren Operation. Zu diesem Zwecke fängt man am besten auf der linken Seite an, zieht den untersten durchschnittenen Rippenknorpel ab und trennt ihn vorsichtig von seinen muskulösen Befesti-

gungen; unter stetem Abziehen des Brustbeines und indem man die Schnitte dicht an demselben und den Rippenknorpeln führt, setzt man die Trennung bis an das rechte Schnittende fort; jetzt hebt sich das Brustbein leicht ab, indem man noch mit Schnitten zwischen ihm und den Mediastinen nachhilft. Sind die Sternoclaviculargelenke noch nicht eröffnet, so zieht man das Brustbein stark ab und macht von hinten einen Schnitt über die Gelenke weg, wodurch sie mit Leichtigkeit eröffnet werden; die Lostrennung des *ligamentum interclavieulare*, sowie der mit dem Sternum verbundenen Muskeln ist mit keinen Schwierigkeiten verbunden. Die Methode der Eröffnung des Sternoclaviculargelenkes von hinten, verdient vor der Eröffnung von vorn den Vorzug, weil sie leichter ausführbar ist und selbst den Anfänger vor Verletzungen der darunter liegenden Theile schützt. Für die Regel genügt die Eröffnung des Thorax in der angegebenen Ausdehnung vollständig, in manchen Fällen jedoch ist zur Gewinnung eines grösseren Raumes eine weitere Abtragung der Rippen mit der Rippenscheere, oder der Säge erwünscht; zweckmässig schlägt man alsdann die abgetrennte Haut um die Schnittränder der Rippen und befestigt sie da, um sich so vor Verletzungen während der Untersuchung zu schützen.

Nun schreitet man zu einer genaueren Untersuchung der Eingeweide am Hals und in der Brust. Man beginnt damit die *mm. sternoeleidomastoidei, sternohyoidei* und *sternothyreoidei*, sowie die etwa noch vorhandenen Reste des *subcutaneus colli* nach oben zurückzupräpariren; dadurch legt man sich in der Mittellinie des Halses den Kehlkopf frei, der noch mit dem darüber liegenden Zungenbein durch den *m. thyreohyoideus* und die *membrana thyreohyoidea* verbunden ist. Das Zungenbein sieht man dann mit dem Unterkiefer durch die *mm. geniohyoidei et mylohyoidei* in Verbindung. An dem Winkel des Unterkiefers und ein klein wenig unter ihn hineingeschoben, am hinteren Rande des *mm. mylohyoideus* liegt die *glandula submaxillaris*, deren Ausführungsgang über den letztgenannten Muskel nach vorn zieht; an ihrem oberen Rande kommt die *arteria maxillaris externa* hervor, um nach dem Gesichte vorzudringen. Nach hinten und aussen von der Unterkieferdrüse, zwischen ihr und der unter und vor dem Ohr gelegenen *glandula parotis*, welche man durch einen vom Winkel des Unterkiefers bis vor den äusseren Gehörgang geführten Hautschnitt und Lospräpariren der hierdurch entstandenen Lappen freilegen kann, finden sich mehrere Lymphdrüsen. Nimmt man das lockere Bindegewebe zur Seite des Kehlkopfes hinweg, so kommt zunächst die *art. carotis communis* und die *vena jugularis communis* mit dazwischen liegendem *nervus vagus* zum Vorschein; ausserdem findet man hier den *ramus descendens nervi hypoglossi* und die *arteria thyreoidea superior*. Dringt man zwischen Kehlkopf und *a. carotis* noch etwas tiefer ein, so trifft man auf den Pharyngealast des *nervus glossopharyngeus*, den *nerv. laryngeus superior* und den Schlund. Nach aussen von der *vena jugularis communis* trifft man auf den *plexus cervicalis* und *brachialis* und auf dem vorderen Rande des *m. scalenus anticus* auf den *nervus phrenicus*. An der unteren Abtheilung des Halses, auf der oberen Partie der Luftröhre und der unteren

Partie des Kehlkopfs, namentlich mehr nach der Seite hin aufliegend, sieht man die *glandula thyreoidea*, nach deren Wegnahme die *trachea* sichtbar wird. Hinter der *trachea* und etwas nach links findet man die Speiseröhre, während man an dem unteren seitlichen Theil dicht hinter dem Schlüsselbeine auf die *arteria* und *vena subclavia* trifft. In der untersten Abtheilung der Mitte des Halses liegen die Reste der Thymusdrüse, welche noch unter die Gegend des *manubrium sterni* reichen; nimmt man dieselben, sowie das hier noch liegende Fettgewebe hinweg, so sieht man die *vena anonyma sinistra* schief durch den Raum verlaufen und sich in der Höhe der ersten rechten Rippe mit der *vena anonyma dextra* zur *vena cava superior* vereinigen; schiebt man die Lungen ein wenig zurück, so wird der Eintritt dieses Gefässes in den Herzbeutel so wie der Verlauf der *nervi phrenici* zwischen Herzbeutel und Mediastinen blossgelegt; ebenso kann man hierbei die Lungenwurzeln betrachten. Hebt man die rechte Lunge aus der Thoraxhöhle heraus und zieht sie möglichst weit nach links, so kann man nach Einschneiden in die *pleura parietalis*, den Verlauf des *nervus sympathicus* längs des Uebergangs der Wirbelsäule in die Rippen, sowie die von ihm herkommenden *nervi splanchnici*, weiter nach vorn an der Wirbelsäule die *vena azygos* mit ihrer Einmündung in die *vena cava superior*, dann dicht an der linken Seite der *vena azygos* und dicht rechts von der *aorta descendens* den Verlauf des *ductus thoracicus* übersehen. Ausserdem sieht man dann noch in der oberen Partie den *nervus vagus dexter* nach der hinteren Seite der Speiseröhre und diese sich über die Aorta wegziehen. Auf der linken Seite kann durch Herausheben der Lunge in ähnlicher Weise das Verhalten des linken *nervus vagus*, der *vena hemiazygos* und der Aorta beobachtet werden. Nun schneidet man den Herzbeutel ein, indem man ihn mit der Pincette in die Höhe hebt und mit der spitzen Branche der Scheere einsticht, dann führt man die stumpfe Branche der Scheere ein und erweitert die Oeffnung durch einen Schnitt, der einerseits der Herzspitze zu, andrerseits bis in die Nähe der Anheftung des Herzbeutels an die Aorta geführt wird. Ohne das Herz aus seiner Lage zu bringen, sieht man nun am weitesten nach vorn und etwas nach links die *arteria pulmonalis*, daneben nach rechts und etwas nach hinten die Aorta, am weitesten nach rechts die obere Hohlader, unter dieser und der Aorta das rechte Herzohr und dann den rechten Ventrikel; durch Aufheben des Herzens bringt man die untere Hohlvene, die *venae* und zum Theil auch die *arteriae pulmonales* zur Anschauung, endlich übersieht man hierbei den linken Vorhof und die linke Kammer. Dies ist auch so ziemlich Alles, was man ohne Einschneiden und ohne Herausnahme der Organe zur Anschauung bringen kann; eine genauere Untersuchung der Organe, ebenso die Betrachtung der Mund- und Rachenhöhle erfordert die Herausnahme der Hals- und Brustorgane. Will man sie *in toto* herausnehmen, so löst man zuerst die Unterkieferdrüsen vom Unterkiefer los, sticht dann neben dem Kinne mit dem Scalpelle dicht an der Innenfläche des Unterkiefers bis in die Mundhöhle ein und trennt, sich hart an den Unterkiefer haltend, die Weichtheile bis zum Unterkieferwinkel; den gleichen Schnitt macht man auch

auf der anderen Seite und verbindet dann beide, indem man vorsichtig die Ursprungsstelle des *m. genioglossus* und die denselben bedeckende Schleimhaut lostrennt. Nun kann man die Zunge herabziehen, den weichen Gaumen von seiner Anheftungsstelle lostrennen und die hintere Pharynxwand bis auf die Wirbelsäule quer durchschneiden; schneidet man dann noch die grossen Gefässe sowie die etwaigen Reste der seitlichen Pharynxwand beiderseits durch, so kann man, unter leichter Nachhülfe mit dem Scalpelle und Trennung der Wirbel- und Schlüsselbeingefässe durch kräftigen Zug die sämmtlichen Eingeweide bis zum Zwerchfell hervorziehen. Nun schneidet man den Herzbeutel mit Schonung der *vena cava inferior* an seinem Ansatze am Zwerchfelle durch, dann von hinten die *aorta descendens* und den *oesophagus* dicht über dem Zwerchfelle und zuletzt die *vena cava inferior*; wonach man die Eingeweide *in continuo* herausnehmen kann.

Soll sich die Untersuchung nicht über Mund- und Rachenhöhle ausdehnen, dagegen der Kehlkopf mit herausgenommen werden, so wird die Lostrennung am Unterkiefer überflüssig und man hat nur nöthig dicht unter dem Zungenbein durch die *membrana thyreohyoidea* einzudringen und den Schnitt mit Schonung der *epiglottis* und der *cartilago thyreoidea* bis auf die Wirbelsäule zu führen, die weitere Lostrennung aber wie oben beschrieben vorzunehmen. Verzichtet man auf eine Herausnahme der sämmtlichen Halseingeweide, so führt man, indem man die Lungen etwas herunter drängt, dicht über der oberen Brustapertur einen queren Schnitt durch die grossen arteriellen und venösen Gefässe, die Luft- und Speiseröhre und verfährt dann, indem man einen Finger der linken Hand in das untere Ende der Luftröhre einsetzt und die Theile mit den Fingern der rechten Hand klammerartig umschliesst, die weitere Herausnahme in oben angegebener Weise aus.

An den so herausgenommenen Organen kann man nun noch jede weitere Untersuchung, namentlich ihrer Verhältnisse im Inneren, vornehmen, doch würde eine weitere Besprechung derselben über das Ziel dieser Arbeit hinaus führen und erhellt auch das Meiste aus dem über die Lage der Eingeweide Gesagten.

IV. Die Bauchhöhle.

Die Bauchhöhle wird von der Brusthöhle, wie wir schon oben gesehen haben sehr scharf abgegrenzt; weniger scharf, namentlich auch in Betrachtung der zu ihr gehörenden Organe ist ihre Trennung von der Beckenhöhle. Man könnte wohl eine Trennung zwischen den in den Bauchfellsack eingeschobenen und den ausserhalb desselben liegenden Eingeweiden vornehmen, dann würde man aber entschieden in nächster Beziehung zu einander

stehende Theile, wie z. B. einzelne Abtheilungen des Darmcanals, die Bauchspeicheldrüse von den übrigen Verdauungsorganen trennen; oder man könnte die Trennung so vornehmen, dass man alle oberhalb der oberen Beckenapertur gelegenen Organe zur Bauchhöhle, die darunter gelegenen zur Beckenhöhle zählte, dann würden aber z. B. die Nieren von den übrigen Harnorganen getrennt. Es erscheint aus diesem Grunde zweckmässig, wie dies auch meist geschieht, als Trennungsprincip die functionellen Verschiedenheiten der Organe gelten zu lassen, wobei dann freilich mancherlei Unbequemlichkeiten für die Beschreibung entstehen.

Wir rechnen demnach zu den Bauchorganen: sämmtliche bei der Verdauung mitwirkende unterhalb des Zwerchfells gelegene Organe, also Magen, Darmcanal, Leber, Bauchspeicheldrüse und ausserdem noch die Milz; während wir zu den Beckenorganen die sämmtlichen den Urogenitalapparat zusammensetzenden Theile und ausserdem noch das unterste Ende des Darmcanals, den Mastdarm, zählen.

1. Begrenzungen der Bauchhöhle.

Die knöcherne Begrenzung der Bauchhöhle ist eine äusserst unvollkommene, da sie sich nur sehr beschränkt an der hinteren Abtheilung der Bauchhöhle vorfindet; sie wird gebildet durch die Lendenwirbelsäule, nach oben und den Seiten finden sich ausserdem als knöcherne Wandungen die untersten Rippen, nach unten und hinten schliessen sich dann noch, auch nach den Seiten etwas hereinragend, die obersten Abtheilungen der Darmbeinschaufeln an. Diese unvollkommenen knöchernen Wandungen werden in sehr ausgiebiger Weise durch Weichtheile ergänzt. Nur an den hinteren Abtheilungen gelegen und hier die Bauchhöhle abschliessend findet man den *musculus quadratus lumborum*, während der seitliche und vordere Abschluss durch eine gemeinsame Muskelmasse geschieht, nämlich durch die *mm. obliqui abdominis externus et internus* und den *m. transversus abdominis*, deren gemeinsame in der Mittellinie der vorderen Bauchwand von beiden Seiten zusammenstossende Aponeurose vorn den *musculus rectus abdominis* sowie den kleinen *musculus pyramidalis* scheidenartig einschliesst. Diese Muskelmasse, welche nach hinten mit der *fascia lumbodorsalis*, nach oben mit den unteren Rippen, nach unten mit dem Beckenrande in Verbindung steht, schliesst also hinten, seitlich und vorn die Bauchhöhle ab, nach oben geschieht dieser Abschluss durch das Zwerchfell, welches wir bereits früher genauer betrachtet haben und nach unten communicirt sie vollständig frei mit der Beckenhöhle.

Im Inneren sind diese Begrenzungen nun noch durch eine seröse Haut ausgekleidet, welche zu der Bauchhöhle in ähnlicher Beziehung steht, wie die Pleura zur Brusthöhle, nämlich durch das *peritonaeum*. Die Beschreibung desselben müssen wir jedoch noch aufsparen, da der Verlauf ein äusserst complicirter und erst dann vollständig verständlich ist, wenn man die Lagebeziehungen der einzelnen Organe genau kennt.

Zum Zwecke dieser genaueren Bestimmung hat man schon seit alter

Zeit die Bauchhöhle in verschiedene Regionen eingetheilt und zwar zunächst in drei Zonen, welche durch zwei horizontal gelegte Linien von einander geschieden sind. Eine Linie denkt man sich gezogen von dem unteren Rande der zwölften Rippe einer Seite zur gleichen Stelle der anderen Seite, die andere Linie von einer *spina anterior superior ossis ilei* zur anderen. Was über der oberen Linie liegt ist *zona epigastriea*, zwischen beiden Linien liegt die *zona mesogastrica* und unter der unteren Linie die *zona hypogastriea*. Sämmtliche drei Zonen werden durch zwei parallele Verticallinien in nahezu je drei gleiche Theile getheilt und entstehen dadurch in der *zona epigastriea* zwei seitliche *regiones hypochondriaeae* (*dextra et sinistra*) und eine mittlere *regio gastrica* wohl auch *regio epigastriea* genannt; in der *regio mesogastriea* die *regiones lumbares* und die *regio umbiliealis;* in der *zona hypogastriea* die *regiones iliaeae et pubica*. Man unterscheidet dann wohl noch weitere Unterabtheilungen, welche jedoch überflüssig sind, da ohnehin die Grenzen zwischen den einzelnen Regionen nicht ganz bestimmt und genau sind und daher nur im Allgemeinen bei den Lagebestimmungen verwerthet werden können.

2. Inhalt der Bauchhöhle.

a) Magen und Darmcanal.

Der Magen, *ventrieulus* (Taf. XII, 9), welcher einen gekrümmten spitz zulaufenden häutigen Sack bildet, liegt vorzugsweise in der *regio hypochondriaca sinistra*, der *regio epigastrica* und einem kleinen Theile der *regio hypoehondriaea dextra;* am weitesten nach links, grossentheils noch unter die Rippen geschoben, ragt der *fundus* des Magens, welcher nach rechts hin in den Cardiatheil übergeht; dieser liegt mehr in der *regio epigastriea*, während der Pförtnertheil sich in die *regio hypoehondriaca dextra* erstreckt. Der Magengrund grenzt nach oben an das Zwerchfell, nach links und hinten an die Milz, mit welcher er durch das *ligamentum gastrolienale* verbunden ist. Der Cardiatheil liegt gleichfalls dicht an dem Zwerchfelle unmittelbar am *foramen oesophageum*, durch welches hindurch die Speiseröhre mit ihm in Verbindung tritt, an, zum Theil liegt der linke Leberlappen vor dieser Magenabtheilung. Der Pförtnertheil (Taf. XIII, 1) endlich ragt ganz unter die Leber bis zum *lobus quadratus* hin. Die obere Fläche des Magens grenzt somit nach rechts an die hintere Fläche der Leber, nach links an die vordere Bauchwand; die hintere Fläche liegt vor den grossen Gefässen und der Bauchspeicheldrüse. Die kleine Curvatur liegt nach der Leber zugewendet und ist mit der Leberpforte durch das kleine Netz verbunden; während die grosse Curvatur nach unten und vorn hin sieht und an das *colon transversum* stösst, mit welchem sie durch das *lig. gastrocolieum* verbunden ist. An den Pförtnertheil des Magens schliesst sich der Anfang des Darmcanals an.

An dem Darmeanale, *traetus intestinalis*, unterscheidet man zwei grössere Abtheilungen, den Dünndarm und den Dickdarm. Die

erstere Abtheilung zerfällt dann wieder in verschiedene kleinere, von denen der oberste, der Zwölffingerdarm, *duodenum* (Taf. XIII, 1, C), sich an den Magen anschliesst. Er besitzt kein Gekröse, sondern legt sich an die hintere Bauchwand und die daselbst gelegenen Theile unmittelbar an, er windet sich um den Kopf des *panereas* herum und zwar, indem er von dem Pylorus aus zuerst sich nach rechts und hinten vor den rechten Lendenursprüngen des Zwerchfelles hinzieht, *pars horizontalis superior* (Taf. XIII, 1, a); an dem inneren Rande der rechten Niere angekommen, biegt er sich nach abwärts und verläuft ziemlich gerade nach unten bis zur Grenze zwischen drittem und viertem Lendenwirbel, manchmal auch ein wenig tiefer, *pars deseendens* (Taf. XIII, 1, b); von hier aus wendet er sich nach vorn, links und ein wenig nach oben vor der unteren Hohlvene und der Bauchaorta her über den dritten Lendenwirbel hinweg, um dann in das *jejunum* überzugehen, *pars horizontalis inferior* (Taf. XIII, 1, c). Bei diesem Verlaufe steht das Duodenum in näherer Beziehung zu einer Anzahl von Eingeweiden; nämlich seine *pars horizontalis superior* läuft unter und hinter der Leber her, so dass sich *lobus quadratus* und Gallenblase von vorn auf sie legen; die *pars deseendens* grenzt nach rechts und hinten an den inneren Rand der rechten Niere, nach links und hinten an die *vena eava inferior*, sowie nach hinten und unten an den *musculus psoas*, vor ihr liegt die untere Abtheilung des rechten Leberlappens und die *flexura eoli dextra*; die *pars horizontalis inferior* liegt ausser vor den oben genannten Theilen, an ihrem Uebergange in das *jejunum* auch noch vor dem Körper der Bauchspeicheldrüse, nach vorn ist sie bedeckt von dem *eolon transversum*. Während der Magen einen vollständigen Ueberzug des Peritonäums besitzt, so ist der Zwölffingerdarm nur unvollständig von ihm überzogen, es bleibt nämlich frei von diesem Ueberzuge die hintere Fläche des oberen queren Theils, die hinteren und Seitenflächen der *pars deseendens* und die hintere und obere Fläche des unteren queren Theils. An der hinteren inneren Wand der *pars deseendens* münden in den Zwölffingerdarm die Ausführungsgänge der Leber und des Pancreas. Auf der linken Seite des dritten Lendenwirbels geht der Zwölffingerdarm indem er durch das *mesoeolon transversum* dringt in die zweite Abtheilung des Dünndarms, den Leerdarm, *jejunum* (Taf. XII, 12) über. Von dieser Darmabtheilung an findet sich eine eigenthümliche Anheftungsweise, welche durch eine ziemlich lange Duplicatur des Bauchfells gebildet wird; durch die Befestigung an dieser Falte, Gekröse, *mesenterium*, genannt, hängen die Dünndarmschlingen ziemlich frei und leicht beweglich in die Bauchhöhle hinein, jedoch so dass die obere, resp. mittlere Abtheilung der Bauchhöhle von dem Leerdarm, die untere Abtheilung der Bauch- und die obere Abtheilung der Beckenhöhle von dem Krummdarme eingenommen werden, wobei jedoch die Einzelwindungen der Darmschlingen bedeutend wechseln. Der Leerdarm geht dabei ohne scharfe Grenze in den Krummdarm, *intestinum ileum* (Taf. XII, 13) über, denn wenn auch in der letzteren Darmabtheilung die *valvulae eonniventes Kerkringii* nur wenig scharf sich aus-

bilden, so sind sie eben doch noch schwach vorhanden. Die unterste Abtheilung des Krummdarms steigt wiederum aus der Beckenhöhle herauf, zieht nach rechts und oben und dringt auf der rechten Darmbeinschaufel in die innere Fläche des Anfanges vom Dickdarme ein.

An dem Dickdarme hat man, wie an dem Dünndarme gleichfalls verschiedene Abtheilungen unterschieden, welche zusammen die Dünndarmschlingen im Allgemeinen von aussen einschliessen. Die erste Abtheilung, der Anfang des Dickdarms, der Blinddarm, *coecum* (Taf. XII, 14), in welchen der Dünndarm sich von der Seite her einsenkt und dabei eine aus zwei Abtheilungen bestehende eigenthümliche Klappe, die *valvula Bauhini* bildet, liegt auf der rechten Darmbeinschaufel auf dem *musculus iliacus dexter* auf, an welchen er durch das *peritonaeum* und lockeres Bindegewebe geheftet ist. An seiner unteren und hinteren Seite giebt der Blinddarm einen kleinen sichelförmig gebogenen und nach innen gerichteten Fortsatz, den Wurmfortsatz, *processus vermiformis* (Taf. XII, 15) ab, welcher mit einem kleinen dreieckigen *mesenterium* versehen ist. Nach oben setzt sich das *coecum* ununterbrochen in den aufsteigenden Grimmdarm, *colon ascendens* (Taf. XII, 16) fort, welcher mit einem unvollkommnen *mesocolon* versehen vor dem rechten Ende der hinteren Bauchwand und der rechten Niere her bis unter den rechten Leberlappen zieht, nach links und vorn ein wenig überdeckt von einzelnen Dünndarmschlingen. An dem unteren Leberrande macht er eine starke Biegung nach links und ein wenig nach unten, *flexura coli dextra* (Taf. XII, 17), um dann in einem leichten nach unten gerichteten Bogen unter der grossen Curvatur des Magens her nach links bis vor die untere Abtheilung der Milz als Quergrimmdarm, *colon transversum* (Taf. XII, 18) zu verlaufen, er besitzt ein vollkommenes *mesocolon* und hat hinter sich die *pars horizontalis inferior* des Duodenum's und die Bauchspeicheldrüse. In der linken Lumbargegend wendet sich der Grimmdarm wieder stark nach unten und hinten, *flexura coli sinistra* (Taf. XII, 19), und steigt bis zur linken Darmbeinschaufel, als absteigender Grimmdarm, *colon descendens* (Taf. XII, 20), mit unvollkommenem *mesocolon* versehen, herab. Jetzt wendet er sich in starker Krümmung wiederum mit vollständigem *mesocolon* über den Lendenmuskel hinweg nach rechts und unten bis vor und unter das Promontorium, erhält hierbei den Namen *flexura sigmoidea* und geht an letztgenannter Stelle in den Mastdarm über. Diesen werden wir bei der Beschreibung der Beckenorgane betrachten.

b) Die Leber.

Die Leber, *hepar* (Taf. XII, 3 u. 4; Taf. XIII, 1, A u. B), das grösste drüsige Organ des menschlichen Körpers, ist fast vollständig von dem Bauchfelle überzogen, welches verschiedene Fortsätze an nachbarliche Theile abgiebt, wodurch die Leber in ihrer Lage erhalten wird. Sie nimmt vorzugsweise die *regio hypochondriaca dextra* ein, ragt jedoch auch durch die *regio epigastrica* durch bis zur *regio hypochondriaca sinistra* und

drängt sich ganz in die rechte Abtheilung der Wölbung des Zwerchfells hinein; ihr stumpfer Rand liegt hierbei nach oben und hinten, ihr scharfer Rand nach vorn und unten, nur wenig unter dem unteren Rippenrande herausragend. Auf der vorderen und oberen Fläche erscheint die Leber durch den Abgang einer Bauchfellfalte, das *ligamentum suspensorium* (Taf. XII, 5; Taf. XIII, 2) in eine grössere rechte und kleinere linke Abtheilung, den rechten und linken Leberlappen geschieden, eine Scheidung, die sich auch auf der unteren hinteren Fläche durch eine von unten nach oben ziehende Furche, die *fossa longitudinalis sinistra*, markirt. Durch eine zweite mehr nach rechts gelegene Längsfurche, die *fossa longitudinalis dextra* und die diese beiden verbindende Querfurche, werden an der unteren Fläche von dem rechten Leberlappen noch zwei kleinere Lappen abgetrennt, von welchen der am weitesten nach unten und vorn gelegene der *lobus quadratus*, der am weitesten nach hinten und oben gelegene der *lobus Spigelii* heisst. Die obere vordere Leberfläche, welche wie schon oben gesagt sich dicht an die untere Fläche des Zwerchfells anlegt, hat ausser diesem noch den unteren Rand der rechten Lunge, welche sich hier zwischen Zwerchfell und untere Rippen hineindrängt und diese letzteren vor sich; da wo er unter den Rippen hervorragt liegt er natürlich der vorderen Bauchwandung an. Mit der hinteren Fläche legt sich der rechte Leberlappen, *lobus dexter* (Taf. XII, 3; Taf. XIII, B) vor die obere Abtheilung der rechten Niere, die *flexura coli dextra*, den Anfang des *colon transversum*, sowie die *pars descendens duodeni;* der *lobus Spigelii* (Taf. XIII, 1, 4) liegt auf dem Lumbartheile des Zwerchfelles auf, während der *lobus quadratus* (Taf. XIII, 1, 3) sich auf einen Theil der *pars horizontalis duodeni superior* auflegt. Der linke Leberlappen, *lobus sinister* (Taf. XII, 4; Taf. XIII, 1, A) endlich schiebt sich vor den Pylorustheil des Magens, die kleine Curvatur und das *omentum minus*. In den Furchen, welche die Leber in die einzelnen Lappen scheiden, finden sich eine Anzahl in näherer Beziehung zu der Leber stehender Theile. In die *fossa transversa*, auch *porta hepatis* genannt, dringt die *arteria hepatica* und die *vena portarum* ein, während aus ihr heraus der *ductus hepaticus* kommt um sich dann mit dem *ductus cysticus* zum *ductus choledochus* zu vereinigen und als solcher in die *pars descendens duodeni* zu münden; diese Theile sind in das rechte Ende des *omentum minus*, das *ligamentum hepato-duodenale* in der Weise eingelagert, dass die Gallengänge am weitesten nach rechts und unten, die Leberarterien am weitesten nach links und oben, die Pfortader aber zwischen beiden und etwas nach hinten liegt. In der *fossa longitudinalis dextra* liegt in der unteren Abtheilung die Gallenblase, *vesica fellea* (Taf. XII, 8; Taf. XIII, 1, 5), welche in den meisten Fällen mehr oder weniger über den unteren Leberrand hinausragt; in der obersten Abtheilung verläuft ein Stückchen der unteren Hohlader; in die *fossa longitudinalis sinistra* dringt das *ligamentum teres*, die obliterirte Nabelvene von unten ein, welche vor ihrem Eintritte zugleich das vordere Ende des *ligamentum suspensorium hepatis* bildet; in die

obere Abtheilung dieser Längsfurche setzt es sich als obliterirter *ductus venosus Arantii* fort und tritt an der Spitze des *lobus Spigelii* mit der *vena cava* in Verbindung.

c) Die Bauchspeicheldrüse.

Die Bauchspeicheldrüse, *pancreas* (Taf. XIII, 1, F) ist eine traubenförmige, langgestreckte Drüse, welche quer über der Wirbelsäule, der Aorta und *vena cava* her in der Bauchhöhle liegt und sich von der *pars descendens duodeni* bis zur Milz hin erstreckt. Man unterscheidet einen aufgetriebenen, am weitesten nach rechts hin liegenden Theil, den Kopf, *caput pancreatis* (Taf. XIII, 1, 14) und einen schmäleren nach links hin sehenden Theil, *cauda pancreatis* (Taf. XIII, 1, 15). Das *caput pancreatis* legt sich gerade in die hufeisenförmige Biegung des Zwölffingerdarmes hinein, jedoch so, dass sich der linke Rand der *pars descendens* und der obere Rand der *pars horizontalis inferior* gewöhnlich ein kleinwenig über die Drüse legt. An ihrem oberen Rande entspringt aus der Aorta die *arteria coeliaca*, an ihrem unteren Rande die *arteria mesenterica superior*. Nach links hin liegt sie vor dem obersten Ende des *m. psoas* und an der Milz, von hier aus zieht sich hinter ihr die Milzvene her, zu welcher sich unter der Mitte der Drüse die *vena mesaraica minor* gesellt und unter dem Kopfe die *vena mesaraica major*, wodurch die *vena portarum* gebildet wird. Nach vorn hin wird die Bauchspeicheldrüse von dem Magen und theilweise auch von dem *colon transversum* überlagert.

d) Die Milz.

Die Milz, *splen, lien* (Taf. XII, 11; Taf. XIII, G) gehört wie die *gl. thyreoidea* und *thymus* zu der Classe der Blutgefässdrüsen; sie ist von flachrundlicher Gestalt und liegt in der Tiefe der *regio hypochondriaca sinistra;* mit ihrer leicht concaven Fläche, dem *hilus* der Milz, liegt sie dem *fundus* des Magens und der *cauda pancreatis* an, während die stärker und convex gekrümmte Fläche sich in die Aushöhlung des Zwerchfelles in der Höhe der neunten und elften Rippe nach links und aussen hin legt, wobei ihr hinterer Rand die *pars lumbaris* des Zwerchfells berührt, nach unten ruht sie auf einer von der *flexura coli dextra* zur seitlichen Bauchwand herüber gespannten Peritonäalfalte, dem *lig. pleurocolicum* und stösst hierbei vorn an die *flexura coli dextra*, nach hinten an die linke Niere und Nebenniere. Sehr oft finden sich in der Umgebung der Milz eine Anzahl von kleineren Organen, welche in ihrer Structur ganz mit der Milz übereinstimmen, sogenannte Nebenmilzen, die jedoch keine bestimmte Lage einnehmen.

e) Die Gefässe der Bauchhöhle.

Wir beschreiben hier nur diejenigen Gefässe, welche zu den bis jetzt betrachteten Eingeweiden in Beziehung stehen.

Die grosse Körperschlagader erscheint als Bauchaorta, *aorta abdominalis* (Taf. XI, 19; Taf. XIII, 1, L) am ersten Lendenwirbel in

der Bauchhöhle so, dass ihre vordere Wand früher durch das Zwerchfell hindurch getreten ist, als ihre hintere Wand. Sie verläuft nun fast auf der Mittellinie der Wirbelsäule, ein klein wenig nach links von derselben herab und theilt sich an dem Promontorium in ihre Endäste, die *arteriae iliaeae communes* und die kleine *arteria sacralis media*. Unmittelbar nach ihrem Durchtritte durch den Aortenschlitz giebt sie ein starkes Gefäss, die Eingeweidearterie, *arteria coeliaca* (Taf. XI, 17) ab, welche über dem oberen Rande der Bauchspeicheldrüse hervorkommt und fast direct nach vorn geht; kurz nach ihrem Ursprunge theilt sie sich in drei Aeste, von welchen die linke Kranzarterie des Magens, *arteria coronaria ventrieuli sinistra*, sich nach vorn zur rechten Seite der Cardia wendet und von hier aus längs der kleinen Curvatur des Magens bis zum Pförtnertheil desselben verläuft, wo sie mit der rechten Kranzarterie und der Leberarterie Verbindungen eingeht. Der zweite Ast, die Leberarterie, *arteria hepatica* (Taf. XIII, 1, 8) läuft von ihrem Ursprunge an quer nach rechts, tritt in das *ligamentum hepato-duodenale* ein, in welchem sie am weitesten nach links und oben liegt, und giebt bevor sie zur Leberpforte gelangt, einen starken nach links rückwärts verlaufenden Ast, die rechte Kranzarterie, *arteria coronaria ventrieuli dextra* (Taf. XII, 10) ab, welche der linken entgegen gleichfalls zur kleinen Magencurvatur verläuft. Der Stamm der Leberarterie geht zur Leberpforte, giebt vorher noch die *arteria gastroëpiploica dextra* ab, welche sich zur grossen Curvatur des Magens wendet, theilt sich dann in zwei Aeste für den rechten und linken Leberlappen und giebt noch ein kleines Aestchen für die Gallenblase, *arteria cystica* (Taf. XIII, 1, 6) ab. Der dritte Ast endlich, die Milzarterie, *arteria lienalis*, wendet sich gleich nach ihrem Ursprunge nach links hinter dem oberen Rande der Bauchspeicheldrüse her zum Hilus der Milz; unter kleineren Aesten, welche sie auf diesem Wege abgiebt, findet sich auch ein grösserer Stamm, den sie zur grossen Curvatur des Magens sendet, *arteria gastroëpiploica sinistra*, und welcher sich mit derselben Arterie der anderen Seite vereinigt, um gemeinsam die untere Magenabtheilung und das *colon transversum* zu versorgen (Taf. XII, 10). Unterhalb der *arteria coeliaca*, in selteneren Fällen mit ihr zusammen entspringt die obere Gekrösarterie, *arteria mesenterica superior* aus der Bauchaorta. Dieses Gefäss kommt an dem unteren Rande der Bauchspeicheldrüse (Taf. XI, 18; Taf. XIII, 1, 12) zum Vorscheine, tritt über den unteren horizontalen Theil des Zwölffingerdarms weg in das *mesenterium*, in welchem es sich in eine grosse Zahl von Aesten theilt, die unter vielfachen Schlingenbildungen den grössten Theil des queren, den ganzen aufsteigenden Grimmdarm, den Blinddarm und den ganzen Dünndarm versorgen. Die dritte Arterie, welche zu den beschriebenen Baucheingeweiden geht, ist die untere Gekrösarterie, *arteria mesenterica inferior;* sie entspringt gleichfalls aus der vorderen Fläche der Bauchaorta, jedoch viel tiefer als die vorigen, in der Höhe des oberen Randes des dritten Lendenwirbels, manchmal noch etwas tiefer, sie theilt sich

bald nach ihrem Ursprung in einen nach oben verlaufenden Ast für das *colon descendens* und das Ende des *colon transversum* und einen nach abwärts gerichteten Zweig für den Mastdarm. Die übrigen Arterien, welche aus der Bauchaorta kommen, gehen zu Theilen, welche wir bei den Beckenorganen betrachten werden, wesshalb wir auch ihre Beschreibung bis dahin versparen.

Die venösen Gefässe, welche von den beschriebenen Bauchorganen, mit Ausnahme der Leber, kommen, führen das Blut nur mittelbar zur unteren Hohlvene, sie gehören alle zum Systeme der Pfortader. Die untere Hohlvene, *vena cava inferior* (Taf. XI, 9; Taf. XIII, 1, M; Taf. XIV, 2), entsteht unter der rechten *arteria iliaca communis*, dicht an deren Abgange aus der Aorta und läuft auf der rechten Seite der Bauchaorta und der Wirbelsäule in die Höhe, um durch das *foramen quadrilaterum* in die Brusthöhle einzutreten. Während ihres Verlaufes durch die Bauchhöhle, geht sie vor den *arteriae lumbares*, der *arteria renalis dextra* und dem rechten Lendenursprunge des Zwerchfelles her; vor ihr liegen die Windungen des Dünndarms, der Kopf des *pancreas*, der untere und obere horizontale Theil des *duodenum*, das *ligamentum hepato-duodenale* mit seinem Inhalte. Von den in die untere Hohlader eindringenden Gefässen kommen hier nur die Lebervenen, *venae hepaticae* (Taf. XI, 10) in Betracht, welche gewöhnlich zu drei, manchmal zu zwei an dem obtusen Rande der Leber diese verlassen, um sogleich in die untere Hohlvene dicht unterhalb des Zwerchfelles einzudringen.

Die Pfortader, *vena portarum* (Taf. XIII, 1, 8) entsteht unter dem Kopfe der Bauchspeicheldrüse, auf der rechten Seite des zweiten Lendenwirbels durch den Zusammenfluss der Milzvene und grossen Gekrösvene, und zieht dann schief nach rechts und aufwärts zur Leberpforte, wo sie sich in zwei Aeste für die beiden Leberlappen theilt, in diese eindringt und sich in dem Gewebe dieser Drüse mannichfach verzweigt. Die kleine Gekrösvene, *vena mesaraica minor*, entspricht in ihrem Verlaufe im Allgemeinen der *arteria mesenterica inferior*, ihr Stamm zieht jedoch in der Bauchhöhle bis zum linken Drittel des unteren Randes vom Pancreas in die Höhe, unter welchem er in die Milzvene, *vena lienalis*, eindringt. Diese kommt mit mehreren sich bald vereinigenden Aesten aus dem *hilus* der Milz heraus und verläuft unter der Bauchspeicheldrüse, bald mehr ihrem oberen, bald mehr ihrem unteren Rande anliegend nach rechts, bis zur Vereinigung mit der grossen Gekrösvene, *vena mesaraica major* (Taf. XIII, 1, 13), welche auf der rechten Seite der *arteria mesenteriea superior* verlaufend und dieser in ihrem Verbreitungsbezirke entsprechend, aus dem Mesenterium hervorkömmt und über den unteren horizontalen Theil des Zwölffingerdarms weg, unter den Kopf des Pancreas eindringt. Ausser diesen Hauptwurzeln der Pfortader dringen noch kleinere Venen von dem Magen und der Gallenblase kommend in sie ein.

f) Die Nerven der Bauchhöhle.

Die hier zu betrachtenden Nerven beschränken sich auf den Bauchtheil des *nervus vagus* und der *nervi splanchnici*, sowie auf den *plexus coeliacus*.

Die beiden *nervi vagi*, nachdem sie mit der Speiseröhre in die Bauchhöhle eingetreten sind, vertheilen sich in der Weise, dass der rechte an der hinteren Fläche der *cardia*, der linke an der vorderen Fläche derselben zur kleinen Curvatur des Magens dringt und hier nicht unbedeutende Geflechte bildet. Beide Stämme geben einige kleinere Zweige zur Leber, welche theils im *omentum minus*, theils mit der Leberarterie verlaufen; ausserdem verbinden sie sich durch zahlreiche Zweige, namentlich des rechten Stammes, mit dem *plexus coeliaeus*, in welchen sie gemeinschaftlich mit dem *nervus splanchnicus major* eindringen. Dieser, sowie der *nervus splanchnicus minor*, wenden sich unmittelbar nach ihrem Eintritte in die Bauchhöhle theils zu dem halbmondförmigen *ganglion* des *plexus coeliacus*, theils zu dem später zu betrachtenden Nierengeflechte, mit welchen sie sich vereinigen.

Der Bauchtheil des Grenzstranges vom *sympathicus* verläuft, nachdem er zwischen dem mittleren und äusseren Schenkel des Zwerchfells hervorgekommen ist, an der vorderen Abtheilung der Lendenwirbel, dem inneren Rande des Lendenmuskels, hinter Bauchaorta (links) und *vena cava* (rechts) herab und dringt zur Seite des *promontorium* in das Becken ein. Auf diesem Wege verbindet er sich mit den austretenden Lendennerven, giebt Zweige zu den naheliegenden Geflechten ab und hat 4—5 Ganglienknoten in sich eingelagert.

Das Sonnengeflecht, *plexus coeliacus* und der mit ihm zusammenhängende *plexus mesenterieus superior* sind die vorzüglichsten Nervenquellen für die betrachteten Baucheingeweide. Das Sonnengeflecht liegt auf der Stelle der Bauchaorta, wo diese aus dem Zwerchfell hervorkommt, und auf der *arteria coeliaea* auf; es besteht aus zwei grossen halbmondförmigen Ganglien, welche zu beiden Seiten der Aorta aufliegen, und einem Netze von zahlreichen, dickeren und feineren Nervenfasern, welche theilweise zur Verbindung der beiden Ganglien dienen, theilweise die *arteria coeliaca* und deren Aeste umspinnen, nach welch' letzteren dann einzelne Unterabtheilungen besondere Namen erhalten. In diese Netze sind stets noch viele kleinere Nervenknoten eingelagert. Aus dem unteren Ende des Sonnengeflechtes geht ein sehr dichtes Geflecht hervor, welches sich auf dem Ursprunge der oberen Gekrösarterie auflegt und neben mehreren kleinen gewöhnlich gleichfalls zwei grössere Ganglienknoten enthält. In das Sonnengeflecht und seine Unterabtheilungen begeben sich die *nervi splanchniei*, Aeste der *nervi vagi*, Fäden von dem Brustaortengeflecht, Fäden von den obersten Lendenknoten. Versorgt mit Nerven werden von dem *plexus coeliaeus* und *mesentericus superior*, das Zwerchfell, die Leber, die Milz, Nebenniere, der Magen, das *panereas*, *duodenum*, *ileum*, *jejunum*, *eoecum*, *colon aseendens* und *transversum*. Das

colon descendens und die *flexura sigmoidea* erhalten ihre Nervenfäden aus dem *plexus mesentericus inferior*, welcher als ein ähnliches Geflecht um die *arteria mesenterica inferior* darstellt. — Die weiteren in der Bauchhöhle gelegenen Nerven betrachten wir bei den Beckeneingeweiden.

Nachdem wir jetzt die wichtigeren in der Bauchhöhle gelegenen Eingeweide in ihren Lagebeziehungen kennen gelernt haben, könnten wir zur Beschreibung des Bauchfells, soweit es zu diesen Organen in näherer Beziehung steht, übergehen; allein es erscheint zweckmässiger die Betrachtung des gesammten Bauchfells erst nach Beschreibung der Beckenorgane vorzunehmen. Da aber bei der Anleitung zur Herausnahme der Baucheingeweide gleichfalls auf die Eigenthümlichkeiten des Bauchfells Rücksicht genommen werden muss, so wollen wir auch diese Anleitung nach Betrachtung der Beckenorgane und nach Beschreibung des Bauchfelles geben.

V. Die Beckenhöhle.

1. Begrenzungen derselben.

Die Beckenhöhle wird wie der Thorax nur zum Theil von knöchernen Wandungen eingeschlossen. Nach hinten hin wird sie durch das Kreuzbein, *os sacrum* (Taf. XIV, 20; Taf. XV, 8) und das Steissbein, *os coccygis* (Taf. XV, 10) abgeschlossen, seitlich und zum Theile noch nach hinten durch das Darmbein, *os ilium* und das Sitzbein, *os ischii* (Taf. XIV, 21), nach vorn endlich durch das Schambein, *os pubis* (Taf. XIV, 22; Taf. XV, 11). Dieser Knochenring wird vervollständigt durch Muskel- und Bandmassen; von letzteren heben wir die *synchondrosis sacro-iliaca* zwischen Kreuzbein und Darmbein, die *symphysis ossium pubis* zwischen den beiden Schambeinen, dann die in dem *foramen obturatorium* ausgespannte *membrana obturatoria* hervor; ferner sind zu bemerken das *ligamentum sacro-tuberosum*, welches von den unteren Kreuzbeinwirbeln zum *tuber ossis ischii* geht und das *ligamentum sacro-spinosum*, welches von dem grösseren Theile der hinteren Kreuzbeinfläche entspringt und sich an die *spina ossis ischii* ansetzt. Endlich kommt hier noch in Betracht das Poupart'sche Band, *ligamentum Poupartii;* dieses Band besteht zum Theil aus Fasern, die von der *spina ossis ilii anterior superior* ihren Ursprung nehmen und sich an das *tuberculum iliopectineum* ansetzen, theils verläuft der untere Theil der Aponeurose des äusseren schiefen Bauchmuskels in dasselbe und verstärkt es durch Fasern, die sie an es abgiebt. An der inneren Seite sendet

das *ligamentum Poupartii* einen Bandstreifen naeh unten, weleher sieh an das vordere Ende der *crista pubis* ansetzt und seinen halbmondförmig ausgesehnittenen Rand naeh aussen und hinten kehrt, dieses Bandstüek heisst das *ligamentum Gimbernati.*

Zu den Muskeln, welehe die Beekenhöhle begrenzen, gehören zuerst einige, welche zum Theil im Innern der knöehernen Wandungen liegen und daher aueh den Beekenraum verengern. Der grösste von ihnen ist der Lendenmuskel, *musculus psoas* (Taf. XIV, 15; Taf. XV, 6), er entspringt von der Seite des letzten Brust- und der vier ersten Lendenwirbel, sowie der zwischen diesen liegenden Zwisehenwirbelbänder und verläuft von oben und hinten nach vorn und unten an der Seitenwand des Beekens her, um unter dem äusseren Theile des *ligamentum Poupartii* sieh aus dem Beeken heraus zum Obersehenkel zu wenden. Mit ihm vereinigt verlässt der innere Hüftbeinmuskel, *musc. iliacus internus*, welcher innerhalb derselben vom Darmbeinkamme und der Fläehe der Darmbeinsehaufel entspringt und sieh vollständig auf diese lagert, die Beekenhöhle. Der innere Hüftbeinloehmuskel, *musc. obturator internus*, entspringt von der inneren Fläche des Randes vom *foramen obturatorium* und von der inneren Fläehe der *membrana obturatoria* und verlässt dureh die *incisura ischiadica minor* das Becken, um sich dann zu dem grossen *trochanter* zu wenden. Der birnförmige Muskel, *musc. pyriformis* (Taf. XIV, 18) nimmt seinen Ursprung von der vordcren Fläehe des Kreuzbeins von dem zweiten bis vierten Kreuzbeinloeh und verlässt das Beeken dureh die *incisura ischiadica major*, um sieh gleiehfalls an den *trochanter major* anzusetzen. Der Steissbeinmuskel, *musc. coccygeus* liegt auf dem *ligamentum sacrospinosum* meist innig mit ihm verwaehsen auf und zieht wie es von der *spina ossis ischii* zum Steissbeine.

Ausser diesen Muskeln finden sich eine Anzahl anderer, welche wesentlich den Verschluss des unteren Beckenausganges bewerkstelligen und in näherer Beziehung zu den hier liegenden Organen sowie den Faseien dieser Gegend liegen. Ihrer besseren Verständliehkeit wegen erseheint es zweekmässig diese Fascien zuerst zu betraehten; dies ist dadureh aber bedeutend ersehwert, dass dieselben an vielen Stellen keine deutliehen Grenzen besitzen und desshalb künstliche Trennungen für ihre Darstellung gemaeht werden müssen. Die erste der zu betraehtenden Faseien, welche zu gleieher Zeit aueh fast die meisten Sehwierigkeiten darbietet, ist die *fascia transversalis*, sie kleidet die vordcren und seitliehen Wände der Bauehhöhle aus; in der Lenden- und Darmbeingegend hängt sie ununterbroehen mit der *fascia iliaca* zusammen, sie begleitet den muskulösen Theil des *musculus transversus abdominis* als inneres Perimysium und folgt soweit die Aponeurose dieses Muskels in die hintere Rectusseheide übergeht dieser innig mit ihr verwaehsen naeh hinten und da wo sie in die vordere Reetusseheide übergeht, folgt sie ihr auch naeh vorn; dabei ist sie jedoeh so innig mit dieser Aponeurose verwaehsen, dass man sie aueh mit ihr identificiren kann, man kann dann sagen sie hefte sieh an dem unteren vorderen Ende des *musculus transversus* an den äusseren Rand des

musculus rectus an. An dem *canalis cruralis* zeigt sie ein eigenthümliches Verhalten, indem sie sich mit der *fascia iliopectinea* und dem *ligamentum Gimbernati* vereinigt, um mit einem trichterförmigen Fortsatze die *vasa cruralia* nach aussen (wo sie an sie anwächst) zu begleiten. An der hinteren Fläche des *m. rectus*, da wo sich die *fascia transversalis* nach vorn gewendet hat, tritt unter dem Bauchfelle ein stärker entwickeltes subperitonäales Gewebe auf, welches die hintere, untere Fläche dieses Muskels bedeckt und besonders stark in dem Raume hinter dem Schambeine und über der Blase ausgebildet erscheint. Hier lässt es sich in zwei Partieen, Blätter, scheiden, von welchen das eine mehr nach vorn hinzieht und sich mit seiner inneren Abtheilung an das Schambein festsetzt, während die äussere Partie die Elemente des Samenstrangs einhüllt und sie in den Leistencanal begleitet; das zwischen beiden Theilen liegende mittlere Stück von zahlreichen Lymphgefässen durchbohrt, schliesst als *lamina cribrosa* den Rest des Schenkelcanals.

Die *fascia pelvis* entspringt an dem ganzen Umfange der *linea iliopectinea*, steigt an der Beckenwand bis zur Hälfte des *musculus obturator internus* und theilt sich hier in zwei Abtheilungen, von welchen die eine nach unten hin sich fortsetzt, während die andere Abtheilung sich auf die Beckeneingeweide überschlägt, an dieser Stelle findet sich ein mehr sehniger Streifen, *arcus tendineus*, welcher von der Symphyse bis zur *spina ischii* reicht; an der vorderen Abtheilung, da wo die Fascie zur Prostata, beim Weibe zum Blasenhals, hinüber geht, finden sich drei Falten, die *ligamenta pubo-prostatica* (beim Weibe *pubo-vesicalia*) *lateralia* und das *medium*.

Fascia perinaei superficialis nennt man eine mit der *fascia superficialis femoris* continuirlich zusammenhängende und mit dem *panniculus adiposus* innig verwachsene Bindegewebsschichte, welche an dem *sphincter ani externus* ihr Ende nimmt. Mit ihr und der *tunica dartos* des Hodensackes hängt eine den ganzen Penis umhüllende Fascie, die *fascia penis* zusammen, von welcher eine durch Fasern der *fascia superficialis abdominis* verstärkte Falte zur Symphyse geht und so das *ligamentum suspensorium penis* bildet.

Die *fascia perinaei profunda* verschliesst als ziemlich starke hinten mit der *fascia perinaei superficialis* zusammenhängende Lamelle den Raum zwischen den absteigenden Schambein- und aufsteigenden Sitzbeinästen; sie wird von der Harnröhre durchbohrt und heisst deshalb wohl auch *lig. triangulare urethrae*. Die *fascia levatoris ani*, wohl auch mit der vorigen *fascia perinaei propria* genannt, liegt den *ligamenta sacrotuberosa* und dem Steissbeine an, hängt mit dem Theil der *fascia pelvis* zusammen, welche die untere Abtheilung des *musc. obturator internus* überzieht und bedeckt die dem *cavum recto-ischiadicum* zugewendete Fläche des *musc. obturator internus*.

Kehren wir jetzt zu den, den Verschluss des Beckenausganges bewirkenden Muskeln zurück. Der *musc. levator ani*, hängt nach hinten mit dem *musc. coccygeus* zusammen, entspringt längs des *arcus tendineus* und

zieht nach innen und unten, um am unteren Ende des Mastdarmes sich mit dessen Muskelhaut zu vereinigen; von ihm sondert sich die vorderste Abtheilung als Wilson'scher Muskel, *m. pubo-urcthralis* ab, welcher im Allgemeinen dem Verlaufe der *ligg. pubo-prostatica* folgt, d. h. von der Seitenfläche der Prostata zur Symphyse geht. Der *musc. perinaeus profundus* entspringt von dem Uebergange des aufsteigenden Sitzbein- in den absteigenden Schambeinast und vereinigt sich mit dem der anderen Seite in der Tiefe zwischen *m. sphincter ani externus* und *m. bulbo-cavernosus*. Der *musculus transversus perinaci superficialis* liegt mehr nach hinten und unten, also oberflächlicher als der vorige, hat aber sonst einen ganz ähnlichen Verlauf wie dieser. Der *musculus ischio-cavernosus* endlich verläuft von dem *tuber* und *ramus ascend. ossis ischii*, wo er entspringt, nach den *crura penis* resp. *clitoridis* und setzt sich mit breiter Aponeurose an die Fascie dieses Theiles an.

Einige weitere Muskeln, die zwar mit dem Verschluss der unteren Beckenapertur nichts zu thun haben, aber zu den hier gelegenen Eingeweiden in Beziehung stehen, werden zweckmässig hier angeschlossen. Der nur bei dem Manne vorhandene *musc. bulbo-cavernosus*, hängt mit dem vorderen Ende des *sphincter ani externus* zusammen, bildet durch die Vereinigung der beiden Seitenhälften in der Mitte eine *raphe*, umgiebt die unteren und die Seitenflächen des *bulbus* und vereinigt sich nach aussen mit den *mm. perinaei profundi*, während er sich vorn an die *tunica albuginea* der *corpora cavernosa penis* anheftet. Der diesem analoge Muskel beim Weibe ist der *musc. constrictor cunni, s. compressor vaginae*, er hängt wie der vorige gleichfalls mit dem vorderen Ende des *sphincter ani externus* zusammen, läuft oberhalb der *labia minora*, Verbindungen mit dem *musc. perinaeus profundus* eingehend, um den Scheidenausgang herum und endigt in zwei kleinen Bündeln an den unteren Flächen der *crura clitoridis*. Der letzte hier noch zu betrachtende Muskel ist der äussere Schliessmuskel des Afters, *sphincter ani externus*; er bildet eine rings um das untere Ende des Mastdarms herumgehende Muskelmasse, welche nach hinten hin durch ein kleines Muskelbündel sich mit dem *os coccygis* und den nachbarlichen fascienartigen Bildungen vereinigt, nach vorn hin in ähnlicher Weise mit der *tunica dartos* zusammenhängt, ausserdem mit dem *musc. bulbo-cavernosus*, resp. *constrictor cunni* sich vereinigt.

Während so nach vorn, hinten, den Seiten und unten die Beckenhöhle ziemlich vollständig abgeschlossen ist, steht sie, wie wir schon oben gesehen haben in continuirlichem Zusammenhange mit der Bauchhöhle, ohne hier eine irgend schärfere Trennung zuzulassen.

2. Inhalt der Beckenhöhle.

Hierbei betrachten wir den gesammten Urogenitalapparat und den Mastdarm, da jedoch die Verhältnisse bei dem männlichen und weiblichen Geschlechte sich verschieden gestalten, so werden auch die Organe des

männlichen und weiblichen Beckens gesondert der Betrachtung unterzogen, wobei natürlich hinsichtlich des in beiden Geschlechtern Gleichen bei der einen Beschreibung auf die vorhergehende Bezug genommen wird.

A. Männliches Becken.

a) Der Mastdarm.

Das untere Ende der *flexura sigmoidea coli* geht an der vorderen und linken Seite des *promontorium*, an der linken *synchondrosis sacro-iliaca* in den Mastdarm, *rectum* (Taf. XI, F; Taf. XIV, D u. E; Taf. XV, C u. D) über, und charakterisirt sich der Uebergang dadurch, dass die Längsmuskelschichte nicht mehr wie bei dem *colon* in drei Streifen gesondert ist, sondern gleichmässig um den ganzen Darm ähnlich wie beim Dünndarm sich vertheilt. Von dem Promontorium an folgt der Mastdarm genau der Aushöhlung des Kreuzbeins, geht daher wie dieses zuerst von oben und vorn nach unten und hinten, wendet sich dann mit ihm nach unten und vorn und dreht sich am unteren Ende des Steissbeins angekommen um dieses ein klein wenig nach hinten, wo er in der Aftermündung endigt. Ausser diesen in die Richtung von vorn nach hinten fallenden Krümmungen zeigt der Mastdarm auch noch Abweichungen nach beiden Seiten der Mittellinie; indem er von der linken *synchondrosis sacro-iliaca* kommt, wendet er sich zunächst nach rechts und überschreitet hierbei meist die Mittellinie um ein klein wenig, im weiteren Herabsteigen wendet er sich allmählich wiederum etwas nach links, so dass er auf dem Steissbein angekommen wieder etwas nach links von der Mittellinie liegt und um zur Afteröffnung zu gelangen sich wiederum nach rechts wenden muss. Bei diesem Verlaufe liegt er zu den Nachbartheilen in folgenden Beziehungen: an seinem Beginne steigt er über die linken *vasa iliaca* hinweg und zieht dann dicht am Kreuzbein anliegend vor der *arteria sacralis media* und dem unteren Ende des Grenzstranges vom *sympathicus* her; bei seinem Uebergang in den After geht er über die vordere Fläche der Steissdrüse hinweg. Am weitesten nach oben liegen vor dem Mastdarme die unteren Windungen des Ileums, dann beim Manne die Harnblase, welche sich unten auch über ihn legt, desgleichen die unteren Enden der *vasa deferentia*, die Samenblasen und die Vorsteherdrüse. Beim Weibe liegt unten vor und zum Theile über ihm Uterus und Scheide. Nur in der oberen Abtheilung ist er vom *peritonaeum* überzogen.

b) Die Nieren und Harnleiter.

Die Nieren, *renes* (Taf. XI, C; Taf. XIII, H u. J; Taf. XIV, A) liegen beiderseits an der hinteren Bauchwand in der *regio lumbaris* auf dem *musculus quadratus lumborum* und mit der oberen Abtheilung auf dem Lumbartheile des Zwerchfells, mit ihrem äusseren convexen Rande grenzen sie an die seitliche Bauchwand, mit ihrem inneren concaven Rande, dem *hilus* der Nieren, wobei das obere Ende etwas mehr einwärts gekehrt erscheint als das untere, an die Seitenflächen des ersten bis dritten Len-

denwirbels und die hier ihren Ursprung nehmenden Abtheilungen des Zwerchfelles und des *musculus psoas*, nach oben innen und vorn von ihnen liegt die Nebenniere. Nach vorn wird die rechte Niere bedeckt von der *pars descendens duodeni*, von dem *colon ascendens* und dem rechten Leberlappen, die linke Niere hat vor sich das *colon descendens*, die Milz und die *cauda pancreatis*. Mit dem Peritonäum stehen die Nieren in keiner besonderen Beziehung, da sie in reichliches fetthaltiges Bindegewebe eingelagert sind und vor diesem das Peritonäum herzieht, ohne mit den Nieren selbst in Berührung zu kommen.

Aus dem *hilus* der Niere kommt am weitesten nach hinten ein anfangs trichterförmig sich verengender, dann cylindrischer ziemlich weiter Schlauch, der Harnleiter, *ureter* (Taf. XI, E; Taf. XIV u. XV, B) hervor, welcher alsdann, nach vorn von dem Peritonäum bedeckt, über die innere Abtheilung des *musculus quadratus lumborum*, sowie über den *musculus psoas* nach ab- und einwärts verläuft, über die *vasa iliaca* weg in die Beckenhöhle steigt und an deren hinterer Wand neben dem Mastdarme zu dem *fundus* der Blase geht, in welchen er von hinten und oben, die Wandung schief durchbohrend, eindringt. Bei diesem Verlaufe kreuzt er sich zuerst auf dem *psoas* mit den *vasa spermatica*, welche schief über ihn wegziehen, dann mit den *vasa iliaca*, über welche er mit bogenförmigem Verlaufe steigt, im Becken angekommen tritt er über das *ligamentum vesicale laterale* an dessen innere Seite, kurz nach dem Ursprunge desselben aus der *arteria hypogastrica*, und in der Tiefe des Beckens über das *vas deferens* an dessen äusserer Seite her zur Blase. Auf der rechten Seite liegen vor dem *ureter* bei dem Austritte aus dem Hilus der Niere die Nierenarterie und Nierenvene, weiter nach unten das *colon ascendens* und *coecum*, in dem Becken die unteren Windungen des *ileum* und die Blase (beim Weibe ausserdem noch die obere Abtheilung des *uterus*). Links tritt an die Stelle des *colon ascendens* und *coecum* das *colon descendens* und die *flexura sigmoidea*, im Uebrigen bleiben die Lagerungsverhältnisse gleich.

c) Die Harnblase.

Die Harnblase, *vesica urinaria* (Taf. XIV u. XV, F) liegt dicht hinter der Symphyse und bildet einen bei den verschiedenen Individuen und während der verschiedenen Grade der Ausdehnung verschieden geformten häutigen Sack, der nach unten und vorn in die Harnröhre übergeht. Seine obere Abtheilung, der Scheitel, *vertex*, ragt bei leerer Blase bis in das Niveau des oberen Randes der Symphyse, während sie bei der Füllung über dieses Niveau hinaus geht; nach hinten liegt die leere Blase frei in dem Beckenraum und wird beim Manne nur durch die herabgetretenen Dünndarmwindungen begrenzt, (beim Weibe öfters ausserdem durch die Gebärmutter). Die gefüllte Blase legt sich an den Mastdarm (resp. die Gebärmutter) nach hinten an; zu beiden Seiten grenzt die leere Blase nur an die vordere seitliche Begrenzung des Beckens, während dadurch, dass sie bei der Anfüllung weiter in den Beckenraum hineintritt, dann ihre Seitenwand gleichfalls weiter nach hinten an die Seitenwände

des Beckens sich anlegt. Mit ihrem unteren Theile, dem Blasengrunde *fundus vesicae*, legt sie sich auf den Mastdarm und die Samenbläschen und nach vorn hin auf die Prostata und den Damm (beim Weibe auf die Scheide). An ihre Nachbarschaft ist die Blase in verschiedener Weise angeheftet; zwischen ihr und dem grösseren Theile der Schambeinfuge liegt das oben als subperitoneales Gewebe bezeichnete laxe Bindegewebe, während weiter nach unten hin, wie gleichfalls oben weiter aus einander gesetzt, die *fascia pelvis* sich im *arcus tendineus* auf sie übersehlägt und an der Schamfuge das *ligamentum puboprostaticum medium*, zu beiden Seiten die *ligamenta puboprostatica lateralia* (beim Weibe *ligg. pubovesicalia medium* u. *lateralia*) bildet. An der oberen Abtheilung ihrer hinteren Fläche zieht das Peritonäum her, gleichfalls durch lockeres subperitonäales Gewebe von ihr getrennt, so dass sie beim Anfüllen zwischen diesen beiden Lamellen des subperitonäalen Gewebes in die Höhe steigt. Von ihrem Scheitel aus zieht sich der Uraehus, die obliterirte Communieation zwischen Harnblase und Allantois, in der Mitte der vorderen Bauchwand in die Höhe und endigt in dem Nabel; an ihren Seitenfläehen ziehen, durch bindegewebige Verwachsungen an sie angeheftet, die beiden obliterirten Nabelarterien, die *ligamenta vesicalia lateralia* (Taf. XIV, 9) her und von dem Peritonäum bedeckt gleichfalls zum Nabel hin. Leer erscheint die Blase nach oben hin zugespitzt, während im gefüllten Zustande sie von oben her flachgedrückt, seitlich aber nach allen Seiten hin mehr gleichförmig ausgedehnt erscheint. Beim Weibe erhält sie von hinten einen Eindruck durch die Gebärmutter, beim Manne nur bei sehr starker Füllung dureh den Mastdarm. Da die Harnröhre zugleich einen Theil der Begattungsorgane ausmacht, so folgt ihre Betraehtung nach der der Geschlechtsorgane.

d) Männliche Geschlechtsorgane.

Die männlichen Geschlechtsorgane bestehen aus den Samen bereitenden Drüsen, den Ausführungsgängen derselben und deren Anhängen.

Die Samen bereitenden Drüsen, die Hoden, *testes* (Taf. XIV, G), sind zwei länglich runde Organe, welche ausserhalb des Beckens in den Hodensack, *scrotum* eingelagert sind. Dieser bildet eine weite, taschenartige Ausstülpung der Haut und der darunter gelegenen Theile in der Scham- und Leistengegend zwisehen den vorderen inneren Abtheilungen der Schenkel; er besteht aus einer Fortsetzung der äusseren Haut mit allen den Bestandtheilen, welche auch dieser zukommen, ist namentlich reichlich mit Talg- und Schweissdrüsen versehen und mit stärkeren Haaren, als gewöhnlich die übrige Körperhaut, besetzt, in der Mittellinie erscheint er durch eine Leiste, die Nath, *raphe*, in zwei Theile geschieden. Dem Verlaufe dieser Nath entsprechend zieht sich nach innen durch den Hodensack hindurch, denselben in zwei Theile trennend, eine Scheidewand, welche der zweiten Lage, der sogenannten Fleisehhaut, *tunica dartos*, einer mit vielen glatten Muskelfasern versehenen Fortsetzung der *fascia superficialis*, angehört. In diesen beiden Abtheilungen liegt nun

je ein Hode noch in verschiedene Häute eingeschlossen. Der *tunica dartos* folgt zunächst nach innen die allgemeine Scheidenhaut, *tunica vaginalis communis testis et funiculi spermatici*, sie ist eine Fortsetzung des subperitonäalen Bindegewebes und der *fascia transversalis*, welche der Hoden beim Herabsteigen in den Hodensaek vor sich her gehoben hat und die daher auch Hoden und Samenstrang einhüllt; mit ihr verbunden sind die Muskelfasern, welche sich am Leistencanale von dem *musc. obliquus internus* und *transversus abdominis* ablösen und an den Samenstrang als *musculus cremaster* anlegen. Die folgende Haut, die eigne Scheidenhaut des Hodens, *tunica vaginalis propria testis*, ist die Fortsetzung des Bauchfells, dessen eines Blatt mit der festen Umhüllungshaut des Hodens, *tunica albuginea testis*, verwachsen ist und *tunica adnata* genannt wird, während das andere Blatt den Hoden und einen Theil des Nebenhodens als losen Saek umgiebt.

In diesen Einhüllungen liegt nun der länglich runde, nach beiden Seiten wenig gewölbte abgeflachte Hoden so, dass sein freier mehr gewölbter Rand nach vorn und aussen liegt, während sein mehr gerader Rand nach hinten und innen gekehrt ist; an den letzteren legt sich der Nebenhoden, *epididymis* (Taf. XIV, H) an, welcher an dem oberen Ende des Hodens mit einem dickeren Theile, dem Kopfe des Nebenhodens, *caput epididymidis*, entsteht und dünner werdend sich in Windungen nach dem unteren Ende hinzieht, wo dann aus ihm ein cylindrischer Gang, der Samenleiter, *vas deferens* (Taf. XIV, J) entspringt.

Dieser zieht zuerst an der hinteren inneren Fläche des Nebenhodens in die Höhe und legt sich an dessen oberem Ende an die hinterste innere Abtheilung des Samenstranges, *funiculus spermaticus*, welcher aus den zu dem Hoden tretenden Gefässen und Nerven und dem Samenleiter selbst, die unter einander durch Bindegewebe vereinigt sind, besteht. In dieser Verbindung steigt er in dem Hodensaeke in die Höhe und durchsetzt die Bauchwand in der Richtung von vorn, unten und innen nach hinten, aussen und oben in dem Leistencanale. Am inneren Leistenringe angekommen trennt er sich von den Samengefässen, windet sich um die *vasa epigastrica*, welche an seiner inneren Seite in die Höhe steigen und zieht der vorderen Bauchwand anliegend zum Becken hin. Hier steigt der Samenleiter von der äusseren Seite des *ligamentum vesicale laterale* über dieses weg nach dessen innerer Seite, zieht an der Seitenwand der Blase an der inneren Seite des Harnleiters vorüber, sich mit ihm kreuzend, nach hinten und kommt so, sich nach innen, unten und vorn wendend, an die hintere und untere Fläche des Blasengrundes in dessen Mittellinie, wo er sich an den der anderen Seite dicht anlegt. An dieser Stelle liegen den beiden Samenleitern zwei gewundene, blasig ausgebuchtete Organe, die Samenbläschen, *vesiculae seminales* (Taf. XIV, K) nach aussen an, deren vordere Enden sich mit ihnen unter spitzen Winkeln zu gemeinsamen Ausführungsgängen vereinigen; während des letzten Theils seines Verlaufes liegt der Samenleiter zwischen dem Blasengrunde und dem Mastdarme, an jenen inniger, als an diesen angeheftet.

Die Ausführungsgänge der Samenleiter und Samenbläschen, *ductus ejaculatorii* laufen, indem sie sich nach vorn hin verengern, von oben und aussen, nach unten und innen und dringen in die Vorsteherdrüse, *prostata* (Taf. XIV, L), welche dem vorderen Ende der Samenbläschen nahezu anliegt, ein. Diese Drüse ist von plattrundlicher Gestalt, etwa drei Centimetres lang und von ziemlich gleicher Breite, sie liegt auf dem unteren Ende des Mastdarmes, vor dem *fundus* der Blase und den Samenbläschen in der oberen Abtheilung von der Harnröhre durchbohrt, nach hinten und unten von der Schambeinfuge etwa ein Centimetre entfernt und durch die *ligamenta puboprostatica* an sie befestigt, nach unten von einem Theile der Dammmuskeln begrenzt. Ihre zahlreichen Ausführungsgänge münden, wie die *ductus ejaculatorii*, in die Harnröhre. In dem Damme selbst zwischen den Fasern des *musculus perinaeus profundus* liegen noch zwei etwa kirschkerngrosse, rundliche, drüsige Organe, die Cowper'schen Drüsen, *glandulae Cowperi*, nach innen und oben grenzen sie an die *pars membranacea* der Harnröhre, in welche auch ihre Ausführungsgänge unmittelbar hinter dem *bulbus urethrae* einmünden.

e) Männliche Begattungsorgane.

Die männlichen Begattungsorgane sind in dem männlichen Gliede, Ruthe, *membrum virile*, *penis* (Taf. XIV, M) vereinigt. Dieses bildet ein nahezu cylindrisches gewöhnlich schlaff vor der Schambeinfuge und dem Hodensack herabhängendes, bei der Begattung jedoch steifes nach vorn und oben gegen die vordere Bauchwand hin aufgerichtetes Organ, an welchem man drei Abtheilungen zu unterscheiden pflegt; nämlich das an die Schambeine befestigte Ende als die Wurzel, den mittleren Theil als den Schaft und das untere resp. vordere Ende als den Kopf. Die Wurzel, *radix penis* ist mit zwei Abtheilungen an die absteigenden Aeste der Schambeine, mit nach unten gerichteter, abgerundeter Spitze angeheftet, Ruthenschenkel, *crura penis* (Taf. XIV, N), während eine dritte Abtheilung zwischen und nach unten von diesen sich mit einem aufgetriebenen Ende nach hinten bis in die Nähe der Prostata erstreckt, Harnröhrenzwiebel, *bulbus urethrae*. Der Schaft, *truncus penis*, welcher das grössere mittlere Stück ausmacht, besteht aus den beiden Ruthenschwellkörpern, *corpora cavernosa penis*, welche in der oberen, resp. vorderen Abtheilung liegen, in den Ruthenschenkeln ihren Anfang nehmen und nach vorn hin mit abgestumpften Spitzen endigen. Nach unten, resp. hinten hin bilden sie eine Rinne, in welche sich der Harnröhrenschwellkörper, *corpus cavernosum urethrae* mit der Harnröhre selbst einlagert; er nimmt seinen Anfang in der Harnröhrenzwiebel und endigt nach vorn in dem Ruthenkopf. Der Ruthenkopf, die Eichel, *glans*, bildet das vordere stumpf kegelförmige Ende der Ruthe, gehört ganz dem *corpus cavernosum urethrae* an und stülpt sich über die abgerundeten Spitzen der Ruthenschwellkörper, dieselben nach allen Seiten hin überragend, Eichelkrone, *corona glandis*. In der Eichel verläuft der vorderste Theil der Harn-

röhre. Die Wurzel der Ruthe ist noch unter der Haut des Dammes und des Hodensackes verborgen, diese setzt sich in die den Schaft umgebende Haut fort und bildet nach vorn hin eine Duplicatur über die Eichel, die Vorhaut, *praeputium*, welche die Eichel nur lose einhüllt und nach unten hin mit ihr durch eine kurze Längsfalte das Vorhautbändchen, *frenulum praeputii* verbunden ist. Die Fascie der Ruthe, welche sie ganz einhüllt und durch Bildung einer zur Symphyse hingehenden Falte, das *ligamentum suspensorium penis*, zur wesentlichen Befestigung der Ruthe beiträgt, haben wir bereits oben besprochen.

f) Die männliche Harnröhre.

Die männliche Harnröhre, *urethra virilis*, bildet einen ziemlich langen engen Schlauch, welcher im gewöhnlichen Zustande von der Blase aus sich zuerst nach vorn und unten durch die *prostata* hindurch, dann in einem nach unten convexen Bogen unter der Symphyse her ein wenig nach oben wendet, in den Bulbus des Harnröhrenschwellkörpers eintritt und in diesem dann in dem herabhängenden Penis nach unten läuft. Nach den Beziehungen in welche die Harnröhre bei ihrem Verlaufe zu ihren Umgebungen tritt, unterscheidet man an ihr verschiedene Abtheilungen, so den in der Vorsteherdrüse verlaufenden Theil, *pars prostatica*, den zwischen Prostata und *corpus cavernosum* unter der Symphyse her frei verlaufenden Theil, *pars membranacea*, und den in der Ruthe verlaufenden Theil, *pars cavernosa*, von letzterem trennt man wohl auch noch eine *pars bulbosa* ab. Die Harnröhre ist nicht in ihrem ganzen Verlaufe gleich weit, sie zeigt vielmehr an verschiedenen Stellen Erweiterungen, an anderen Verengerungen; solche Erweiterungen finden sich vorzugsweise an der hinteren Wand, die erste liegt in unmittelbarer Nähe der Blase im Beginne der *pars prostatica*, die zweite Erweiterung findet sich dann hinter der Symphyse in der *pars bulbosa*, die dritte endlich in der hinteren Abtheilung der Eichel als *fossa navicularis*, doch nimmt diese nicht nur die hintere Wand ein, sondern buchtet, wenn auch weniger stark, gleichfalls die vordere Wand aus. Verengerungen finden sich in der *pars membranacea*, welche in der ganzen Ausdehnung verengt erscheint und in der *pars prostatica*, deren Lumen durch das Auftreten einer kleinen Erhebung an der hinteren Wand, unmittelbar vor der Ausbuchtung in diesem Theile beeinträchtigt wird. Diese Erhebung, Samenhügel, Schnepfenkopf, *colliculus seminalis*, *caput gallinaginis*, ist nach hinten am höchsten und breitesten und setzt sich hier ziemlich scharf von der Wandung ab, während sie nach vorn hin an Breite und Höhe allmählich abnehmend in die Wandung verläuft. Auf der Höhe des Samenhügels findet sich in der Mitte eine spaltförmige Oeffnung, welche in ein flaschenförmiges Säckchen, die Prostatatasche, *vesicula prostatica*, *uterus masculinus*, führt; zu beiden Seiten dieses Spaltes finden sich zwei weitere Oeffnungen, welche in die die Substanz der Prostata durchsetzenden *ductus ejaculatorii*, die Ausführungsgänge der Samenleiter und Samenbläschen, führen, endlich

liegen um die Basis des *colliculus seminalis* herum noch eine Anzahl feiner Oeffnungen, welche die Mündungen der Ausführungsgänge der Prostata darstellen.

g) Nebenniere und Steissdrüse.

Noch zwei Paar drüsige Organe, welche zu der Classe der Blutgefässdrüsen gezählt werden, haben wir hier zu betrachten. Die Nebennieren, *glandulae suprarenales* (Taf. XI, D) sind platte, breite drüsige Organe, welche auf der oberen vorderen Abtheilung der Nieren aufliegen, nach hinten an die *pars lumbaris* des Zwerchfells stossen, rechts den rechten Leberlappen und die untere Hohlader berühren und links sich an die Bauchaorta und den Magengrund anlegen. Die andere Blutgefässdrüse, die Steissdrüse, *glandula coccygea*, liegt dicht unter der Spitze des Steissbeines in einem Spalt, welchen der Ansatz des *musculus levator ani* bildet; sie besteht aus mehreren hirsekorngrossen Körnern, welche mehr oder weniger innig mit einander zu einem Klümpchen verwachsen sind; dieses hängt an einem Aestchen der *arteria sacralis media* an und ist nach vorn von dem Mastdarme bedeckt.

h) Die Gefässe des Beckens und des Urogenitalapparates.

Von den bedeutenderen hierher gehörenden Gefässen sind es zuerst die Nierenarterien, *arteriae renales* (Taf. XI, 20; Taf. XIV, 3), welche unsere Aufmerksamkeit auf sich lenken. Sie entspringen an den Seiten der Bauchaorta, für die Regel an jeder Seite eine, öfters aber auch mehrfach, ein wenig unterhalb dem Ursprunge der *arteria mesenterica superior*, und verlaufen nahezu horizontal nach aussen und hinten zum *hilus* der Nieren. Die rechte dringt hierbei hinter der *vena cava inferior* her und vor beiden verlaufen in der Regel die *venae renales*. Zunächst unterhalb der Nierenarterien oder auch aus diesen selbst entspringen die inneren Samenarterien, *arteriae spermaticae internae* (Taf. XI, 14; Taf. XIV, 12), als zwei dünne Gefässe, welche sich sehr bald an die gleichnamigen Venen anlegen und mit ihnen gemeinschaftlich schief nach aussen und unten an dem *musculus psoas* her zum Leistencanal hin verlaufen, um hier in die Bestandtheile des Samenstranges einzutreten; während ihres Verlaufes über den *psoas* kreuzen sie sich auch mit den Harnleitern, über welche sie wegziehen. Die Lendenarterien, *arteriae lumbares*, entspringen beiderseits zu je vier, verlaufen unter dem runden Lendenmuskel weg nach hinten und aussen zur hinteren und seitlichen Bauchwand.

Die beiden Endäste der *aorta abdominalis*, die Hüftarterien, *arteriae iliacae communes* (Taf. XIV, 5), verlaufen von dem Promontorium aus, nach aussen und unten bis zum Anfange der *lineae iliopectineae*, wo sie sich in die Schenkelarterie, *arteria cruralis* und in die Beckenarterie, *arteria hypogastrica* (Taf. XI, 15; Taf. XIV, 7) spalten. Die *arteriae iliacae communes* werden rechts von vorn bedeckt durch das Ende des *intestinum ileum*, links durch den Ueber-

gang der *flexura sigmoidea* in den Mastdarm. Die Schenkelarterie läuft an der seitlichen Beckenwand her zum Schenkelcanale hin, in welchen sie eintritt, um die untere Extremität mit Blut zu versehen, kurz vor ihrem Eintritte giebt sie die an der hinteren Seite der vorderen Bauchwand in die Höhe steigende Bauchdeckenarterie, *arteria epigastrica inferior interna* ab. Die Beckenarterie verläuft von ihrem Ursprunge an, an der hinteren und seitlichen Beckenwand anliegend, stark nach abwärts und zerlegt sich bald in eine Anzahl von Aesten, von welchen uns hier nur die grösseren der im Becken verbleibenden interessiren. Hierher gehört zunächst ein Ast, der an der ersten Theilungsstelle der *arteria hypogastrica* entspringt, nach der Seitenwandung der Blase hinzieht hier bald obliterirt und nach dem Nabel zu läuft, es ist dies die frühere Nabelarterie das *ligamentum vesicale laterale* (Taf. XIV, 9), aus dessen Anfangstheil einige Blasenarterien ihren Ursprung nehmen. Ein zweiter Ast ist die Hüftlocharterie, *arteria obturatoria*, welche an der Beckenwandung her zum *canalis obturatorius* verläuft, vor dem Eindringen in denselben aber meist einen bald stärkeren, bald weniger starken Verbindungsast zur *arteria epigastrica inferior interna* abgiebt, in seltenen Fällen kommt sie auch aus der letzteren selbst. Die Endäste der *arteria hypogastrica* verlaufen meist ausserhalb des Beckens oder doch dessen Wandungen dicht anliegend. Aus der Theilungsstelle der *aorta* kommt ausser den beiden *arteriae iliacae communes* noch die ziemlich dünne *arteria sacralis media*, welche in der Mittellinie des Kreuzbeines, dicht an diesem anliegend und von vorn von dem Mastdarme bedeckt, herabläuft; an einem ihrer Aestchen hängt die Steissdrüse an.

Bei weitem das meiste venöse Blut des Beckens und der Beckenorgane sammelt sich in einzelnen Venengeflechten, welche dann entweder sich zur *vena hypogastrica* begeben, oder in die Bildung der *vena portarum* eingehen oder endlich direct in die *vena cava inferior* abfliessen. Von den einfachen nicht in Geflechte eingehenden venösen Gefässen finden wir die *vena epigastrica inferior* und die *vena obturatoria* analog ihren Arterien verlaufen; sie münden in die *vena iliaca externa* und in die *vena hypogastrica* (Taf. XI, 15; Taf. XIV, 7), die sich in der Gegend der *synchondrosis sacro-iliaca* zur *vena iliaca communis* (Taf. XIV, 6) vereinigen. Links verläuft diese Vene an der inneren Seite ihrer zugehörigen Arterie bis unter die rechte *arteria iliaca communis*, an deren äusserer Seite und ein wenig hinter der sie sich mit der linken *vena iliaca communis* zur *vena cava inferior* vereinigt; die *vena iliaca sinistra* verläuft zuerst direct hinter, dann ein wenig mehr nach aussen von ihrer zugehörigen Arterie zu der genannten Stelle.

In dem Hodensack wird die *arteria spermatica interna* von einer Anzahl von Venenstämmchen umsponnen, welche man den *plexus pampiniformis* nennt, nach ihrem Durchtritte durch den Leistencanal verlaufen sie gewöhnlich anfangs noch zu mehreren, später in zwei oder einem Stämmchen mit der Arterie bis nahe zu deren Ursprung, dann lösen sie sich von ihr ab und treten entweder direct in den Stamm der *vena cava inferior*

oder in die *venae renales* als *venae spermaticae internae* (Taf. XI, 14; Taf. XIV, 11) ein. Zwischen der Symphyse und der Blase sowie an deren Seitentheilen finden sich mit einander verbundene Venengeflechte, welche die Namen *plexus pudendalis* und *plexus vesicalis* erhalten und entweder gesondert oder vereint, direct oder mit Hülfe anderer Beckenvenen in die *vena hypogastrica* münden. An den Wänden des Mastdarms endlich findet sich das *plexus haemorrhoidalis* genannte Venengeflecht, welches sein Blut zum Theil in die *vena hypogastrica*, zum Theil zur *vena mesaraica minor*, mithin zur *vena portarum* abgiebt. Ausser diesen venösen Gefässen sind noch die, schon oben bei Gelegenheit der Entstehung der *vena azygos* u. *hemiazygos* betrachteten *venae lumbares*, als in die *vena cava inferior* mündend, sowie die Nierenvenen, *venae renales* (Taf. XI, 11 u. 12; Taf. XIV, 3) und Nebennierenvenen, *v. suprarenales* zu beachten. Die Nierenvenen kommen aus dem *hilus* der Nieren vor den Arterien, dieselben meist ganz verdeckend heraus und verlaufen ziemlich horizontal zur *vena cava inferior;* dabei ist, bedingt durch die Lage der *vena cava*, die linke Nierenarterie länger, als die rechte. Die Nebennierenvenen verlaufen ziemlich stark absteigend, schief von oben und aussen nach innen und unten von der Nebenniere entweder zur *vena cava inferior* oder zu den *venae renales*; letzteres Verhalten findet sich namentlich auf der linken Seite.

i) Die wichtigeren Nerven des Beckens.

Hierbei beschränken wir uns auf die Angabe der Lagebeziehungen der wichtigeren und am meisten in die Augen fallenden Nerven.

Neben der Lendenwirbelsäule, sich dicht an dieselbe anlegend hinter den Bündeln des *m. psoas* liegt der *plexus lumbaris*, welcher oberhalb des Hüftkammes zwei mit diesem nahezu parallel laufende Nerven, den *nervus ilio-hypogastricus* und *ilio-inguinalis* abgiebt; ein wenig weiter nach unten dringt aus den Bündeln des Psoas ein feiner Nerv, welcher auf diesem Muskel aufliegend nach unten läuft, der *nervus genito-cruralis*. Der *nervus obturatorius* (Taf. XIV, 14) kommt an dem inneren Rande des runden Lendenmuskels hervor und verläuft mit der *arteria obturatoria* zum *foramen obturatorium*. Der dickste Nerve des *plexus lumbaris*, der *nervus cruralis* (Taf. XIV, 13), verläuft in dem Becken in der Spalte zwischen *musc. psoas* und *iliacus internus* zum Schenkelcanal, durch welchen er, von den Gefässen durch die *fascia iliopectinea* getrennt, das Becken verlässt. Der *plexus ischiadicus* liegt in der Tiefe des Beckens auf den Seitentheilen des Kreuzbeins hinter den Aesten der *arteria hypogastrica* und vor dem *musculus pyriformis;* seine Aeste verlassen mit Ausnahme einiger kleinen Zweige sämmtlich unmittelbar nach ihrem Entstehen durch die *incisura ischiadica major* und *minor* das Becken.

Die beiden Grenzstränge des *sympathicus* verlaufen an der vorderen Wand des Kreuzbeines von den Seiten des Promontoriums an, durch zahlreiche Queranastomosen mit einander verbunden schief nach

innen und unten, um sich an der vorderen Fläche des Steissbeines in einem kleinen Ganglion, dem *ganglion coccygeum, seu impar* zu vereinigen. Mit den Grenzsträngen stehen einige auf dem oberen Ende des Kreuzbeins und zu den Seiten des Mastdarms liegende Nervengeflechte, die *plexus hypogastrici* in Verbindung, welche vorzugsweise die Beckeneingeweide mit Nervenfäden versorgen. Um die *arteria renalis* herum liegt der *plexus renalis*.

B. Weibliches Becken.

Wir haben hier nicht nöthig noch einmal auf die gesammte Beschreibung der Beckenorgane zurück zu kommen, sondern mit Ausnahme der Geschlechtsorgane genügt es die wenigen veränderten Lagebeziehungen hier kurz anzuführen. Der Mastdarm nimmt im weiblichen Becken denselben Verlauf wie im männlichen Becken, nur wird er in seiner untersten Partie anstatt von Blase, Samenleiter und Samenbläschen, von Uterus und Scheide nach vorn hin begrenzt. Die Nieren, Nebennieren und die Steissdrüse zeigen beim Weibe genau dieselben Lagebeziehungen, wie beim Manne, die Harnleiter dagegen verlaufen beim Weibe von ihrem Eintritt in das Becken an zuerst zur Seite des Mastdarmes, dann neben dem *collum uteri*, unter den *ligg. uteri lata* und den *plicae vesico-uterinae* her, zwischen die vordere Wand der Scheide und die hintere der Blase; um in gleicher Weise, wie beim Manne, in diese einzudringen. Die Blase ruht beim Weibe mit ihrem *fundus*, ausser auf dem Damme, auf der Scheide und nicht auf dem Mastdarme, sie wird nach vorn an die Schambeine durch die *ligg. pubo-vesicalia* befestigt und liegt nach hinten dicht an die Gebärmutter schon bei ganz mässiger Ausdehnung an.

a) Weibliche Harnröhre.

Die weibliche Harnröhre, *urethra muliebris* (Taf. XV, G) verläuft hinten ein wenig gekrümmt, sonst gerade, zwischen dem *ligamentum arcuatum* und der vorderen Wand der Scheide, sowie zwischen den beiden *crura clitoridis* her, nach unten und vorn und mündet unterhalb der *clitoris* über dem Scheideneingange zwischen den kleinen Schamlippen im *vestibulum* nach aussen und ist an ihrem Ende von den *corpora cavernosa vestibuli* umgeben.

b) Innere weibliche Geschlechtstheile.

Die Eierstöcke, *ovaria* (Taf. XV, O), bilden zwei oval rundliche von vorn nach hinten abgeplattete Organe, welche zur Seite des Gebärmuttergrundes in die breiten Mutterbänder eingelagert in dem Beckeneingange liegen; an ihrem inneren mehr spitzen Ende sind sie durch das *ligamentum ovarii proprium* an den Gebärmuttergrund angeheftet. Die aus den in das *stroma* der Eierstöcke eingelagerten Graaf'schen Follikel austretenden Eier gelangen durch die Muttertrompeten, *tubae uterinae* (Taf. XV, P) in die Gebärmutterhöhle. Diese bilden zwei häutige Röhren, welche gleichfalls in dem Beckeneingange liegen und in den breiten Mutterbändern am weitesten nach oben quer in einem nach unten

hin gerichteten Bogen vor den Eierstöcken her verlaufen; sie beginnen mit einer äusseren weiten Oeffnung, welche mit einer Anzahl von häutigen Zipfeln, *fimbriae*, umgeben ist, von denen einer sich gewöhnlich an den äusseren Rand des Eierstockes anheftet. Die Mündung verengert sich sehr rasch zu einem engen Canale, welcher die Substanz der Gebärmutter von der Seite her durchdringt und mit einer engen Oeffnung in der Gebärmutterhöhle an deren oberster Abtheilung mündet.

Die Gebärmutter, *uterus* (Taf. XV, H) ist ein von vorn nach hinten platter, im Ganzen mit der breiteren Partie nach oben gekehrter birnförmiger mit einer Höhle versehener Körper, welcher in die Mitte des oberen und mittleren Theiles der Beckenhöhle eingelagert ist. Die obere breitere Partie wird mit dem Namen des Gebärmuttergrundes, *fundus uteri*, der untere mehr cylindrische schmälere Theil mit der Bezeichnung Gebärmutterhals, *collum uteri* belegt. Der Gebärmuttergrund, welcher oben mit einem stark convexen Rande versehen ist, liegt unter gewöhnlichen Verhältnissen gerade in dem Beckeneingange zwischen Blase und Mastdarm, von welchen er durch die sich herabdrängenden, ihn oben, vorn und hinten begrenzenden Dünndarmschlingen getrennt wird; seitlich wird er durch die von seiner vorderen Abtheilung abgehenden langen runden Stränge, die runden Mutterbänder, *ligamenta uteri rotunda*, welche in den breiten Mutterbändern eingehüllt zum Leistencanale hin verlaufen und in dessen äusseren Partieen mit den dort befindlichen Fascien verwachsen sind, an die Bauchwand befestigt. Der Gebärmutterhals liegt unterhalb der mit Peritonäum überzogenen Partie und ist an seinem oberen Ende ringsum mit der Scheide verwachsen, während sein unteres Ende frei in diese hineinragt und desshalb die Scheidenportion, *portio vaginalis* (Taf. XV, K) genannt wird. Die Gebärmutterhöhle, *cavum uteri* (Taf. XV, J) ist sehr eng und bildet im Ganzen nur eine quergerichtete Spalte, welche nach oben hin breiter ist und einen oberen concaven und zwei seitliche convexe Ränder besitzt; durch den Zusammenfluss des oberen und der beiden Seitenränder bildet sich jederseits eine der Einmündung der Muttertrompeten entsprechende, trichterförmige Aushöhlung. In dem Beginne des Gebärmutterhalses ist die Höhle am engsten, innerer Muttermund; *orificium uteri internum*, während sie nach unten hin wiederum weiter wird und einen länglich runden Canal bildet, der an der hinteren Abtheilung des Scheidentheils in einer queren Spalte, dem äusseren Muttermunde, *orificium uteri externum* endigt. Durch diese quere Spalte werden zwei Lippen gebildet, von welchen das *labium anterius* tiefer, das *labium posterius* weniger tief herabragt.

Während der Schwangerschaft ändern sich die Lage- und Formbezichungen der Gebärmutter natürlich bedeutend, da sie einerseits durch die zunehmende Schwere mit der unteren Partie in der Beckenhöhle herabsinkt, andererseits durch die bedeutende Grössenzunahme unter Zurückdrängen der sie umgebenden Theile mit der oberen Partie aus der Beckenhöhle in die Bauchhöhle heraufsteigt.

Die Mutterscheide, *vagina* (Taf. XV, L) stellt die Verbindung zwischen der Gebärmutter und den äusseren Geschlechtstheilen her; sie ist ein, sich der Biegung der vorderen Wand des Mastdarms in seinem Verlaufe ansehliessender weiter häutiger Canal, welcher an dem Beckenausgange mit einer rundlichen Oeffnung dem Scheideneingange, *introitus vaginae* endigt. Sie beginnt rings um den Hals der Gebärmutter, mit welchem sie, wie wir oben gesehen haben, verwachsen ist, ziemlich weit, wobei sie naeh hinten hin weiter hinauf ragt, als nach vorn. Die hintere Wand grenzt an den Mastdarm, die vordere in ihrer oberen Partie an den *fundus* der Blase in der unteren an die Harnröhre; die untere Partie der Seheide, sowie der Seheideneingang sind von dem *m. constrictor cunni* umgeben, während von hinten her in das Innere des Seheideneinganges eine Schleimhautfalte bei Jungfrauen hineinragt, die vorn mit einem freien concaven Rande endigt und das Jungfernhäutchen, *hymen* genannt wird. Durch den Beisehlaf oder andere Ursachen zerreisst dieses Jungfernhäutchen und es treten dann an seiner Stelle eine Anzahl platter, narbiger Einkerbungen, *caruncnlae myrtiformes*, auf.

c) Aeussere weibliche Geschlechtstheile.

Die äusseren weiblichen Geschlechtstheile, oder die weibliche Scham, *pudendum muliebre, s. vulva*, werden zusammengesetzt aus den grossen und kleinen Schamlippen, dem Kitzler und dem Vorhofe.

Die grossen Schamlippen, *labia pudendi majora* (Taf. XV, N), sind zwei grosse in der Regel stark mit Haaren bewachsene Hautfalten, welche sich neben einander von oben und vorn nach hinten und unten vor dem Scheideneingange her erstrecken. Sie liegen mit ihren inneren Flächen nach vorn hin dicht neben einander, beginnen an der unteren Abtheilung des *mons Veneris*, wo sie durch die vordere Commissur mit einander verbunden sind und enden an dem Perinäum vor dem After in der sie verbindenden hinteren Commissur; die zwischen beiden bleibende Spalte heisst die Schamspalte, *rima pudendi*. An ihrer hinteren Partie, oberhalb der *commissura posterior* gewahrt man eine quer verlaufende niedere Falte, *frenulum labiorum*, wodureh eine vordere nach dem Damme hin liegende Grube, *fossa navicularis* abgeschnürt wird.

Die kleinen Sehamlippen, *labia pudendi minora* (Taf. XV, M), sind zwei kürzere Hautfalten, welche von den vorigen verdeekt, innerhalb der Sehamspalte liegen; sie beginnen an der hinteren Abtheilung der inneren Fläehe der grossen Schamlippen, heben sieh allmählieh mehr hervor und reiehen nach vorn bis hinter die *commissura anterior labiorum*, wo sie sich in je zwei Schenkel trennen, von welchen der innere, schmälere und niedrigere an der Seite der Harnröhrenmündung her an die untere Fläehe der Eiehel des Kitzlers zieht und daher den Namen *frenulum clitoridis* erhält, während der äussere, längere und höhere über die Eichel der *clitoris* hinweg zieht, sich dicht über ihr mit dem der anderen Seite vereinigt und so das *praeputium clitoridis* bildet.

Der Kitzler, *clitoris*, entspricht der Ruthe des Mannes, ist jedoch viel kleiner, höchstens einen Zoll lang, und anders zusammengesetzt, wie diese. Er liegt in dem vordersten obersten Theil der Scham, entspringt, ähnlich der Ruthe an der unteren Partie der absteigenden Schambeinäste mit zwei Schenkeln, welche sich dicht unter der Schambeinfuge mit einander vereinigen, und zieht dann von hier an schief abwärts, um unter dem *praeputium clitoridis* in der *glans clitoridis* zu endigen. Im Gegensatze zur Ruthe besteht der Kitzler nur aus den beiden an den Schambeinästen entspringenden cavernösen Körpern, während das *corpus cavernosum urethrae* bei dem Weibe zu dem *corpus cavernosum vestibuli* umgebildet ist.

Vorhof, *vestibulum*, wird der Raum genannt, welcher zwischen den beiden kleinen Schamlippen liegt und in welchen die Harnröhre und der Scheideneingang mündet. Der Vorhofszellkörper, *corpus cavernosum vestibuli*, besteht aus zwei neben und unter der Harnröhre sich herziehenden Wülsten von vielfach gewundenen Venen, welche nach oben an die *crura clitoridis* grenzen.

d) Gefässe und Nerven des weiblichen Beckens.

Die Gefässe und Nerven zeigen bei dem Weibe keine wesentlichen Verschiedenheiten. Von arteriellen Gefässen ist es die *arteria uterina*, welche hier neu auftritt; sie entspringt aus der *arteria hypogastrica*, zieht in dem *ligamentum uteri latum* nach innen und verbreitet sich mit der *arteria spermatica interna* (welche beim Weibe zum Eierstock geht) anastomosirend, an dem Uterus und der Tube.

Von Venen treten beim Weibe noch zwei diesem eigenthümliche Geflechte in dem Becken auf, welche um die Gebärmutter und die Scheide herumliegen, während der Schwangerschaft eine ganz enorme Entwicklung erreichen und mit dem *plexus pampiniformis* (Taf. XV, 1) (bei dem Weibe von dem Eierstocke herkommend) sowie mit dem *plexus vesicalis* in Verbindung stehen; es sind dies die *plexus vaginalis* und *uterinus;* ihr Abfluss erfolgt durch die *vena uterina* in die *vena hypogastrica*.

Ueber die Nerven des weiblichen Beckens ist nichts hinzuzufügen.

Nachdem wir nun die Lage sämmtlicher in der Bauch- und Beckenhöhle liegenden Organe beschrieben haben, können wir auch die inneren Auskleidungen dieser Höhlen, das Bauchfell, betrachten.

3. Das Bauchfell.

a) Verlauf desselben.

Um sich den Verlauf des Bauchfells, *peritonaeum*, klar zu machen, muss man sich in das Gedächtniss rufen, dass dasselbe einen aus zwei Abtheilungen bestehenden Sack einer serösen Haut bildet, welcher nach allen Seiten hin vollständig geschlossen erscheint und in welchen sich nur eine Anzahl von Eingeweiden mehr oder weniger stark einstülpt.

Die beiden Abtheilungen stehen durch eine enge Oeffnung mit einander in Verbindung und ist die kleinere Abtheilung von hinten her in die grössere Abtheilung hineingedrängt; die Uebergangsstelle liegt an der *porta hepatis* und heisst das Winslow'sche Loch, *foramen Winslowii*, während die kleinere Abtheilung selbst der Netzbeutel, *saccus epiploicus* genannt wird. Betrachten wir den Theil des Bauchfells, welcher der Bauchwand anliegt, *peritonaeum parietale* und verfolgen wir seinen Zug über die Wandung der Bauch- und Beckenhöhle, und dann auch den die Eingeweide überziehenden Theil, *peritonaeum viscerale*, so finden wir, dass sich sowohl an Bekleidung der Wandungen als auch an dem Ueberzug der Eingeweide beide Abtheilungen des Bauchfellsackes betheiligen. Um dem Verlaufe des Bauchfells ordentlich folgen zu können dringt man am zweckmässigsten an der vorderen Bauchwand in den Bauchfellsack ein. Man kann nun an der vorderen Bauchwand (siehe Taf. XIII, Fig. 2) in die Höhe gehen und gelangt so an der rechten Seite ohne Hinderniss bis zum obtusen Rande der Leber in die Höhe, nur zwischen dem linken und rechten Leberlappen findet sich eine Scheidewand, welche dadurch entstanden ist, dass das Bauchfell um die obliterirte Nabelvene, das *ligamentum rotundum hepatis* (Taf. XII, 6) sich herumgeschlagen hat; auf der linken Seite kann man bis an die Cardia des Magens und das obere Ende der Milz hinaufgehen. Von hier zieht sich das Peritonäum herab über die obere und vordere Fläche der Leber und des Magens, schlägt sich um den scharfen Rand der Leber bis zur *porta hepatis* herum und verbindet zugleich brückenartig die rechte hintere Grenze des linken Leberlappens mit der kleinen Curvatur des Magens, bis zum Duodenum hin. Rechts zieht nun das Peritonaeum auf die *flexura coli dextra* und um diese zum Theil herum zur vorderen Fläche der Niere; zwischen dieser Ueberschlagsstelle auf *flexura coli dextra* und Niere und der Brücke zum Magen und Duodenum ist der Eingang zur kleineren Abtheilung des Bauchfellsackes, das *foramen Winslowii*.

Verfolgen wir zuerst die grössere Abtheilung des Bauchfellsackes, so geht diese von dem unteren Magenrande, resp. der grossen Curvatur, ein grosses Stück hinter der vorderen Bauchwand herab, schlägt sich dann, ohne mit einem Eingeweide in Beziehung getreten zu sein, nach hinten um, zieht wiederum in der Bauchhöhle in die Höhe, gelangt an die hintere Fläche des *colon transversum*, überzieht diese und heftet sich unterhalb des unteren horizontalen Theiles des Zwölffingerdarmes wieder an die hintere Fläche der Bauchwand. Von hier an zieht die Hauptabtheilung des Bauchfellsackes zur vorderen Fläche des Dünndarms, dann um denselben vollständig herum, geht wiederum zur hinteren Bauchwand vor den grossen Gefässen, den Nerven und den Harnleitern, seitlich vor *colon ascendens* und *descendens* her, diese nur an der vorderen Wand überziehend, zum Becken. An dem Uebergange des *colon descendens* in das Becken, der *flexura sigmoidea*, ist der Darm etwas vollständiger von dem Peritonäum überzogen, während beim weiteren Herabsteigen des Peritonäums der Mastdarm nur an der vorderen und den Seitenwandungen

und in seiner untersten Partie gar nicht von dem Peritonäum bekleidet erscheint. In dem Becken zieht also das Bauchfell vor der oberen Abtheilung des Mastdarmes, der Gefässe und der Ureteren her, schlägt sich dann beim Manne auf die hintere Fläche der Blase, beim Weibe auf die hintere Fläche des Uterus, des Eierstocks und der mit diesen in Verbindung stehenden Theile über, zieht über deren oberen Rand hinweg zu ihrer vorderen Fläche und begiebt sich dann auf die hintere Fläche der Blase. Seitlich geht sie gleichfalls auf einen Theil der Blase, über die *ligamenta vesicalia lateralia* weg und gelangt so seitlich und am oberen Rand der Blase, die *vasa epigastrica*, die *ligamenta lateralia* und den *urachus* überziehend zur vorderen Bauchwand, wo wir dann wiederum mit der Ausgangsstelle zusammentreffen. Kehren wir nun zur *porta hepatis* zurück und verfolgen wir den Verlauf der kleineren Abtheilung des Bauchfellsackes.

Wenn man in das Winslow'sche Loch eindringt, so sieht man diese kleinere Abtheilung an der hinteren Wand der Leber bis fast zum obtusen Rande, ebenso an der hinteren Fläche der Brücke, welche zur kleinen Curvatur des Magens führt, dem kleinen Netze, in die Höhe ziehen; sie wendet sich sodann an die hintere Abtheilung des Zwerchfells, tritt vor den grossen Gefässen, dem *pancreas* und der *pars horizontalis inferior duodeni* herab, zieht zur vorderen Fläche des *colon transversum*, dann im Innern der grossen Umstülpung, welche die grosse Abtheilung des Bauchfells zwischen vorderer Magenfläche und hinterer Fläche des *colon transversum* bildete, her zur hinteren Fläche des Magens und des horizontalen Theils des *duodenum* wiederum zum *foramen Winslowii*.

Die kleinere Abtheilung des Bauchfellsackes überzieht also die obere Abtheilung der hinteren Leberfläche, die obere Abtheilung der *aorta* und *vena cava*, die vordere Fläche der Bauchspeicheldrüse, der unteren Partie des *duodenum*, die hintere Fläche des Magens und der von ihm zur Leber ziehenden Brücke, die vordere Fläche des *colon transversum* und die innere Wand der von dem grossen Bauchfellsacke gebildeten vor den Baucheingeweiden herabhängenden Ausstülpung. An dem Ueberzuge der übrigen Eingeweidetheile betheiligt sich nur die grössere Abtheilung des Bauchfellsackes.

Auf diese Weise werden nur unvollkommen oder so gut wie nicht von dem Bauchfelle überzogen die sämmtlichen Organe, welche an der hinteren Bauchwand liegen, und zum Theil die Beckenorgane. Im Einzelen sind es: 1) die *aorta abdominalis* nebst ihren sämmtlichen in Bauch- und Beckenhöhle liegenden Aesten mit Ausnahme der *arteria coeliaca*, *mesenterica superior* und *inferior* und der *art. uterina*; 2) die *vena cava inferior* mit allen ihren directen Zuflüssen; 3) die *vena portarum* mit der sie bilden helfenden *vena lienalis* und eines Theiles der *vena mesaraica minor*, mit Ausnahme der Eintrittsstelle in die Leber; 4) die Bauchspeicheldrüse; 5) der absteigende und untere horizontale Theil des *duodenum*; 6) die Nieren und die Harnleiter; 7) die Nebennieren; 8) das auf- und absteigende *colon*; 9) der Mastdarm, namentlich in seiner unteren Partie:

10) die vordere und untere Abtheilung der Blase; 11) die *ligamenta vesicalia lateralia;* 12) der *urachus;* 13) das *vas deferens* und die Samenbläschen; 14) die *prostata;* 15) das *collum uteri* und die Scheide.

Bei diesem Verlaufe werden eine Anzahl von Duplicaturen, Faltenerhebungen, Aussackungen etc. durch das Bauchfell gebildet, welche zum Theil zur besseren Befestigung von Eingeweiden dienen, zum Theil den Verlauf einzelner Theile deutlicher erkennen lassen, wesshalb es nöthig ist, dass wir diese Eigenthümlichkeiten einer etwas näheren und sorgfältigeren Betrachtung unterziehen.

b) Falten und Aussackungen des Bauchfells.

Die grösste Aussackung des Bauchfelles ist der in seiner inneren Wand von der kleineren Abtheilung des Bauchfellsackes gebildete Netzbeutel, *saccus epiploicus s. omentalis*, welcher an der Leberpforte mit dem *foramen Winslowii* beginnt, hinter der oberen Abtheilung der Leber, dem Magen und Anfange des Duodenums, vor den grossen Gefässen, dem Pancreas, der unteren Abtheilung des Duodenums und dem *colon transversum* sich herzieht und in der ersten Anlage einen von der grossen Curvatur des Magens und dem *colon transversum* an vor den Eingeweiden herabhängenden aus beiden Abtheilungen des Bauchfells zusammengesetzten Sack bildet. Später verwachsen die beiden Wandungen des herabhängenden Theiles des Sackes und es entsteht dadurch nun ein aus vier Bauchfellblättern (zwei inneren von der kleinen, zwei äusseren von der grösseren Bauchfellabtheilung) gebildeter, meist mit starken Fettablagerungen versehener Lappen, welcher wie eine Schürze vor den Eingeweiden herabhängt, das grosse Netz, *omentum majus* (Taf. XIII, Fig. 2); desshalb kann man bei dem Erwachsenen auch in dem Netzbeutel nur bis hinter den Magen und das *colon transversum* vordringen.

Beginnen wir nun mit unserer Betrachtung der weiteren Bildungen des Bauchfelles an der vorderen Bauchwand. Von dem Nabel an zieht zur *fossa longitudinalis sinistra* der Leber die obliterirte Nabelvene, das runde Leberband, *ligamentum teres hepatis* (Taf. XII, 6), um dieses herum schlägt sich das Bauchfell und zieht in einer breiten Falte einestheils wieder an die obere Abtheilung der Bauchwand und das Zwerchfell, anderntheils an die vordere Fläche der Leber und es entsteht so auf der Grenze zwischen rechtem und linkem Leberlappen das Aufhängeband der Leber, *ligamentum suspensorium hepatis* (Taf. XII, 5), in dessen vorderem, unterstem Theile natürlich das *ligamentum teres* eingeschlossen ist. Durch den Ueberschlag des Bauchfells von dem Zwerchfelle auf den obtusen Leberrand entsteht das Kranzband, *ligamentum coronarium*, welches nach rechts und nach links hin am Leberrande etwas breiter und dreieckig wird und so das *ligamentum triangulare dextrum* und *sinistrum* (Taf. XII, 7) bildet. Von der *porta hepatis* geht nun eine, nach vorn und oben von der grossen Abtheilung, nach hinten und unten von der kleinen Abtheilung des Bauchfellsackes gebildete Brücke nach der kleinen Curvatur des Magens und dem

Anfange des Duodenums herüber, das kleine Netz, *omentum minus*, welches einen Theil der vorderen Wand des *saccus epiploicus* bildet. Das rechte Ende dieser Brücke und zu gleicher Zeit die linke Begrenzung des *foramen Winslowii* ist das *ligamentum hepato-duodenale*, in welchem die zur Leberpforte gehenden und aus derselben heraustretenden Gefässe und Gänge eingelagert sind. Beim Uebergange des Bauchfelles von dem Zwerchfelle auf den Magen entstehen die *ligamenta phrenico-gastrica* und beim Uebergange von dem Zwerchfelle auf die Milz das *ligamentum phrenico-lienale*, während die Uebertrittsstelle von dem *fundus* des Magens zu dem *hilus* der Milz das *ligamentum gastro-lienale* genannt wird. Das untere Ende des Netzbeutels liegt bei dem Erwachsenen vor dem Fortsatze des Bauchfells, welcher das quere *colon* an die hintere Bauchwand anheftet, Quergrimmdarmgekröse, *mesocolon transversum* und welches demgemäss aus einem Blatt der kleinen und einem solchen der grossen Abtheilung des Bauchfells besteht. Da wo das Bauchfell auf den auf- und absteigenden Theil des *colon* auftritt, entstehen gleichfalls bemerkenswerthe Bildungen; zur rechten *flexura* nämlich zieht von der hinteren Leberfläche gleichfalls ein Bauchfellfortsatz, *ligamentum hepato-colicum*, welches die rechte Begrenzung des *foramen Winslowii* bildet; von der *flexura coli sinistra* aber zieht eine Falte quer herüber zur seitlichen Bauchwand, *ligamentum pleuro-colicum*, auf welcher die Milz aufruht, unter deren unterem Rande es herüberzieht. Beim Abwärtssteigen des Bauchfelles an der hinteren Bauchwand bildet es nun eine lange faltige Duplicatur um den gesammten Dünndarm mit Ausnahme des *duodenum* herum, das Dünndarmgekröse, *mesenterium*, aus zwei Blättern der grossen Abtheilung bestehend, während es seitlich dadurch, dass es nur an den Seitenflächen und vorn über *colon ascendens* und *descendens* wegzieht, das unvollkommne *mesocolon ascendens et descendens* bildet. In dem Becken angekommen bildet das Bauchfell in gleicher Weise an der oberen Abtheilung des Mastdarmes das unvollkommne *mesorectum*, dann beim Manne durch seinen Uebertritt auf die hintere Wand der Blase, zwei nicht stark hervorspringende Falten, die *plicae semilunares Douglasii*, *s. recto-vesicales*, welche die *excavatio recto-vesicalis*, nach den Seiten hin begrenzen. Bei dem Weibe entstehen durch den Uebertritt des Bauchfelles von dem Mastdarme auf die hintere Wand der Gebärmutter in ganz gleicher Weise die *excavatio recto-uterina* (Taf. XV, S) und die *plicae recto-uterinae*; bei dem Uebertritte über den Uterus bilden sich quer von der Seitenwand der Gebärmutter aus durch den Beckenraum hindurch gehende senkrechte Duplicaturen, welche die Eierstöcke, die Eileiter und die runden Mutterbänder einhüllen; es sind dies die breiten Mutterbänder, *ligamenta uteri lata* (Taf. XV, Q). Nach vorn tritt dann das Bauchfell auch wieder auf die hintere Fläche der Blase, bildet hier die seichtere *excavatio utero-vesicalis* (Taf. XV, R), seitlich begrenzt von den *plicae vesico-uterinae*, welche den Uebergang des Bauchfells an die seitliche untere Abtheilung der vorderen Becken- und Bauch-

wand vermitteln. An der vorderen Bauchwand gewahrt man nun noch einige leichtere Falten des Bauchfelles bei der Betrachtung von hinten her; indem es nämlich über den vom Scheitel der Blase nach dem Nabel hin verlaufenden *urachus*, dann über die an der Seite der Blase her gleichfalls zum Nabel hingehenden *ligamenta vesicalia lateralia* und endlich über die an der vorderen Bauchwand nach oben verlaufenden *vasa epigastrica* wegzieht, entstehen fünf Falten, welche leichte Vertiefungen zwischen sich lassen. Die Falte, welche durch den Verlauf des Urachus entsteht, heisst die *plica vesico-umbilicalis media*, die beiden durch die *ligamenta vesicalia lateralia* gebildeten sind die *plicae vesico-umbilicales laterales* und die durch die *vasa epigastrica* gebildeten die *plicae epigastricae*. Die neben diesen Falten auftretenden niederen Gruben sind die Leistengruben, *foveae inguinales*, und zwar unterscheidet man die jederseits zwischen dem Urachus und *ligamentum vesicale* gelegene als innere, die zwischen *ligamentum vesicale* und *vasa epigastrica* gelegene als mittlere und endlich die nach aussen von den *vasa epigastrica* gelegene Vertiefung als äussere Leistengrube. Der äusseren Leistengrube entsprechend findet sich die innere Oeffnung des Leistencanals, wesshalb man auch an dieser Stelle das *vas deferens* unter dem *peritonaeum* erscheinen und nach der Blase hin verlaufen sieht.

4. Eröffnung der Bauchhöhle. Untersuchung und Herausnahme der Bauch- und Beckenorgane.

Hat man bereits vor der Untersuchung der Bauchhöhle die Brusthöhle und ihren Inhalt untersucht, so erfolgt die Eröffnung der Bauchhöhle einfach, indem man den bei der Eröffnung der Brusthöhle gemachten Längsschnitt über die vordere Bauchwand so in der Mittellinie herab bis zur Schambeinfuge führt, dass er nur durch die Haut hindurch geht und an der linken Seite des Nabels vorüber führt; dann eröffnet man durch wiederholte Schnitte in der Gegend des Schwertfortsatzes auf eine ganz kleine Strecke die Bauchhöhle, führt in diese Oeffnung den Zeige- und Mittelfinger der linken Hand so ein, dass ihre Spitzen nach unten und seitlich von der Schnittfläche liegen und zieht die vordere Bauchwand mit denselben von den Eingeweiden ab. Zwischen den beiden Fingern führt man dann das Scalpell ein und schneidet, indem man die Finger immer weiter nach unten vorschiebt, zwischen denselben die vordere Bauchwand bis zur Symphyse durch; alsdann macht man auf jeder Seite dicht unter der Höhe des Nabels einen Querschnitt, um durch Zurückschlagen der so entstehenden vier Lappen eine hinreichende Uebersicht über die Baucheingeweide zu bekommen. Soll die Brusthöhle nicht untersucht werden, so verfährt man bei der Eröffnung in ganz gleicher Weise; soll dagegen Brust- und Bauchhöhle gleichzeitig untersucht werden, so ist deren gemeinschaftliche Eröffnung sehr anzuempfehlen.

Man führt in diesem Falle den Längsschnitt durch die Haut von dem Kinne bis zur Symphyse in der angegebenen Weise aus, ebenso den Längs-

schnitt durch die gesammten Bauchdecken; nun aber zieht man den einen seitlichen Bauchlappen fest nach oben, wodurch der untere Rippenrand deutlich sichtbar wird und schneidet an diesem her von innen den Ansatz der Bauchmuskeln an dem Thorax durch. Indem man nun zugleich die den Thorax von aussen bedeckenden Weichtheile mit abschält, erhält man einen Lappen, welcher die gesammte Haut und Muskulatur der vorderen und seitlichen Hälfte von Thorax und Bauchwand enthält. Nach Ausführung dieser Operation auch auf der anderen Seite, und nach Entfernung des Brustbeines und der Rippenknorpel in der oben angegebenen Weise, erhält man einen so grossen von diesen beiden Haut- und Muskellappen begrenzten Raum, der jegliche Untersuchung ermöglicht, dass eine Trennung der beiden Lappen durch Querschnitte vollständig unnöthig erscheint. Diese Eröffnung der Brust- und Bauchhöhle nur durch einen Längsschnitt hat aber einmal den Vortheil, dass das Ausfliessen von Flüssigkeiten aus diesen beiden Höhlen möglichst vermieden, daher einer Beschmutzung der Umgebungen der Leiche möglichst vorgebeugt wird, indem die beiderseits *in continuo* vorhandenen Lappen eine hinreichende Schutzwand bilden; zum andern hat er den bei Sectionen in Privathäusern nicht hoch genug anzuschlagenden Vortheil, dass man das Einschneiden auf das geringste Maass führt und zum Verschluss der beiden Höhlen nur einer einzigen Nath bedarf, daher sehr an Zeit spart. Für die weitere Untersuchung ist es übrigens gleichgültig, nach welcher der beiden Methoden die Eröffnung erfolgt ist.

a) Untersuchung und Herausnahme der Bauchorgane.

Nach der Eröffnung der Bauchhöhle sieht man vor sich: die untere Abtheilung der Leber, namentlich deren linken Lappen, das nach ihr verlaufende *ligamentum teres* und das *ligamentum suspensorium hepatis*, den *fundus* der Gallenblase, den grösseren Theil der vorderen Fläche des Magens, an dessen *fundus* häufig noch das obere Ende der Milz heraussieht, dann das gesammte *colon* und von demselben, sowie von der grossen Curvatur des Magens mehr oder weniger tief herabgehend das grosse Netz, welches einen grossen Theil der dünnen Därme bedeckt, von denen nur nach unten hin meist einige Windungen sichtbar bleiben. Zunächst kann man nun durch Aufheben, oder auch durch Abtrennen des grossen Netzes die dünnen Därme zur Anschauung bringen; man sieht dann in der oberen resp. mittleren Abtheilung der Bauchhöhle das *jejunum*, in der unteren Abtheilung der Bauch- und der oberen Abtheilung der Beckenhöhle das *ileum*. Das Ende des *duodenum* oder den Anfang des *jejunum* kann man am besten zeigen, wenn man Magen und *colon transversum* nach oben umschlägt und unter der auf Tafel XII mit 18 bezeichneten Stelle, die dünnen Därme etwas anzieht. Das Ende des *ileum* erscheint in der Gegend der rechten Darmbeinschaufel, wo es in das *coecum* (Taf. XII, 14) übergeht, dessen Wurmfortsatz (Taf. XII, 15) gewöhnlich schon nach leichtem Aufziehen des Blinddarms sammt seinem *mesenteriolum* sichtbar wird. Die verschiedenen Abtheilungen des Grimmdarmes sieht man um die

dünnen Därme herumgelagert, das *S romanum* sucht man auf der linken Darmbeinschaufel und den Beginn des Mastdarmes unterhalb dem *promontorium*. Durch Hervorziehen des Magengrundes nach vorn und rechts hin kommt die Milz am besten zum Vorscheine, indem sie dadurch aus der Tiefe der *regio hypochondriaca sinistra* herausgehoben wird. Zur Besichtigung aller dieser Theile sind nur solche Lageveränderungen von Eingeweiden erforderlich, welche mit Leichtigkeit wieder aufgehoben werden können; ohne Verletzungen kann man nun ausserdem noch die Verhältnisse des *saccus epiploicus* und seine Eingangsöffnung, das *foramen Winslowii* betrachten. Schlägt man nämlich die Leber nach oben, und fasst den *fundus* der Gallenblase mit der linken Hand und fährt mit dem Zeigefinger der rechten Hand an deren rechtem Rande herunter, so gelangt man in das *foramen Winslowii* und kann nun hinter der Leber her zum kleinen Netze und hinter dem Magen her zum grossen Netze kommen. Ebenso kann man bei dem Zurückschlagen der Leber die Lappenbildung an ihrer unteren resp. hinteren Fläche und die in die einzelnen Leberfurchen eingelagerten Theile, betrachten; man sieht ausserdem hierbei noch die Lagerungsverhältnisse des Pylorustheiles des Magens und den Uebergang des *pylorus* in den Anfang des Zwölffingerdarmes. Alle weiteren Beobachtungen der Lageverhältnisse können nur nach mehr oder weniger eingreifenden Verletzungen vorgenommen werden; so muss man um die Lageverhältnisse der Theile in dem *ligamentum hepatoduodenale* zu sehen, das Peritonäum und das Bindegewebe in demselben wegpräpariren, wobei man sich zweckmässig die Gallenblase und den aus ihr hervorkommenden *ductus cysticus* als Ausgangspunkt der Präparation nimmt, man trifft dann zuerst auf das dichte Netz der den *plexus hepaticus* constituirenden Nervenfäden, nach deren Entfernung Gallengänge, Leberarterie und Pfortader zum Vorscheine kommen. Die Bildung der Pfortader beobachtet man am besten, wenn man in dem *mesenterium* zunächst den Stamm der *arteria mesenterica superior* und der zu ihrer Rechten liegenden *vena mesaraica major* aufsucht und freilegt, dann, unter Verschiebung der dünnen Därme nach rechts, auf der linken Seite die *vena mesaraica minor* in ihrem Stamme präparirt und dann endlich das Pancreas blosslegt. Zu diesem kann man mit Leichtigkeit auf verschiedene Weise gelangen, wobei man sich nur vergegenwärtigen muss, dass es an der hinteren Wand des *saccus epiploicus* liegt. Man erreicht es, indem man das kleine Netz einreisst, oder indem man zwischen Magen und *colon transversum* eindringt, oder endlich, wenn man Magen und Quergrimmdarm in die Höhe schlägt und das *mesocolon transversum* durchschneidet; letztere Methode ist bei der Darlegung der Bildung der Pfortader vorzuziehen. Hinter der Drüse verläuft nun, von dem *hilus* der Milz herkommend, die *vena lienalis*, welche man, um die Einmündung der *vena mesaraica minor* und die Vereinigung mit der *vena mesaraica major* zu zeigen, von unten her frei präparirt; bei dieser Gelegenheit sieht man zu gleicher Zeit die gegenseitigen Lagerungsverhältnisse der Bauchspeicheldrüse und des Zwölffingerdarmes. Am oberen Rande der Drüse kann man noch den

Stamm der *arteria coeliaca* mit dem *plexus coeliacus* freilegen und die von der Arterie abgehenden Aeste verfolgen. Weitere Untersuchungen macht man am zweckmässigsten, nachdem mindestens ein Theil der Eingeweide herausgenommen worden ist und beginnt zu dem Zwecke mit der Herausnahme des Darmcanals, vor welcher man jedoch noch die von dem Darmcanale nach den Seitenwänden der Bauchhöhle abgehenden Faltenbildungen betrachten kann; doch darf man sich dabei nicht durch äusserst häufig vorkommende Adhäsionen mit Nachbartheilen in Folge von Entzündungen irre machen lassen. Die Herausnahme des Darmcanals kann in verschiedener Weise vorgenommen werden, je nach dem Zwecke, den man zunächst im Auge hat, oder auch je nach Liebhaberei. Will man den Dick- und Dünndarm gesondert heraus nehmen, so trennt man zunächst den Darm am Uebergange der *flexura sigmoidea* in den Mastdarm auf eine kurze Strecke von dem Mesenterium ab und unterbindet ihn dann doppelt, nachdem man durch Streichen den Koth von der zwischen den beiden Ligaturen liegenden Stelle entfernt hat; nun schneidet man zwischen beiden Ligaturen den Darm durch; in gleicher Weise verfährt man am Ende des Dünndarms. Man trennt dann den Dickdarm, indem man Stück um Stück fest gegen sich anzieht und dadurch nicht allein die Bauchfellbefestigung stark anspannt, sondern auch die Uebersicht über die Anheftungsweise stets klar vor Augen hat, von dem unteren Ende angefangen, vorsichtig mit dem Scalpelle ab. Vor der Wegnahme des Dünndarms unterbindet man diesen noch in der oben angegebenen Weise am Uebergange des Zwölffingerdarms in den Leerdarm; die Herausnahme selbst kann in zweierlei Weise geschehen, nämlich entweder mit Wegnahme oder mit Zurücklassung des Mesenteriums. Im ersteren Falle legt man die linke Hand mit ausgespreiztem Daumen mit ihrer Rückenfläche nach unten in die rechte Abtheilung der Bauchhöhle dicht über der rechten Darmbeinschaufel, zieht dann den gesammten Dünndarm über sie weg, so dass man beim Schluss der Hand das Mesenterium umfasst und die ganzen Därme nach rechts von der Hand liegen; und schneidet nun die Wurzel des Mesenteriums mit dem Scalpelle durch, muss dabei jedoch den unteren horizontalen Theil des Duodenums, welcher leicht verletzt werden kann, schonen. Soll der Darmcanal gleich bei der Section im Innern untersucht werden, so lässt man am besten das Mesenterium in der Bauchhöhle zurück. Am bequemsten wird der Darm von dem Mesenterium getrennt, indem man das untere Ende des Dünndarms stark anzieht und nun mit der Schneide des Scalpells leicht hin- und hergehende Bewegungen an der Uebergangsstelle des Darms in das Mesenterium macht. Es genügt vollständig dabei die Schneide des Messers nur leicht aufzulegen und ist ein Druck oder Zug kaum dabei nöthig. Will man Dick- und Dünndarm zusammen herausnehmen, so beginnt man gleichfalls mit dem Dickdarm und vollzieht die ganze Herausnahme in der vorher beschriebenen Weise, nur unterlässt man die Unterbindung und Durchschneidung an dem Uebergange des Dickdarms in den Dünndarm.

Nach der Wegnahme der Gedärme kann man die Lage der Gefässe

an der Leberpforte, die Bildung der *vena portarum*, den Verlauf der Gefässe zur Milz, die Verhältnisse des Magens und der Leber, sowie Pancreas und Duodenum genauer übersehen, man kann sich von der Art des Eintritts des *ductus choledochus* und des *ductus Wirsungianus* in das Duodenum überzeugen, wenn man diese Gänge ein wenig frei legt, einen Einschnitt in sie macht und Sonden in sie einführt. Weitere Untersuchungen an den noch in dem Körper befindlichen Baucheingeweiden unternimmt man zweckmässig nach ihrer Herausnahme; diese geschieht, indem man die Milz mit dem *fundus* des Magens in die Höhe zieht und an ihren Befestigungen an den Bauchwandungen abpräparirt; dann unterbindet man die Speiseröhre an ihrem Eintritte in den Magen und schneidet oberhalb der Unterbindungsstelle durch. Man trennt nun mit Vorsicht, damit man nicht die Nieren und Nebennieren und die mit diesen in Verbindung stehenden Gefässe verletzt, die Bauchspeicheldrüse und den Zwölffingerdarm ab und lässt sich dann das Zwerchfell fest nach oben halten, während man die Leber nach unten zieht und an ihrer Anheftung an *ligamentum suspensorium* und *coronarium* los trennt und zuletzt die untere Hohlvene oberhalb und unterhalb ihrer Lagerung in der *fossa longitudinalis dextra* durchschneidet. Hierbei kann man die Einmündung der Lebervenen in die *vena cava inferior* an dem obtusen Leberrande beobachten, welche man auch schon nach Herausnahme der Brusteingeweide von der Brusthöhle aus sehen kann.

b) Untersuchung und Herausnahme der Beckenorgane.

Es sind nun noch die grossen Gefässe und die zum Urogenitalapparat gehörenden Theile zurück. Bei der weiteren Untersuchung verlässigt man sich zuerst über die Ursprünge des Zwerchfelles und beachtet dann die Durchtrittsstellen der einzelnen Organe durch dasselbe. Nun schreitet man zur Besichtigung der Lage der grossen Gefässe, sieht wie die *vena cava inferior* mehr nach rechts an der Wirbelsäule liegt und unter resp. hinter der rechten *arteria iliaca communis* ihren Ursprung nimmt; ebenso sieht man die *venae renales* quer zu der *vena cava inferior* verlaufen, wobei die linke grösser als die rechte erscheint, ferner kann man die Einmündung der *venae spermaticae* in die *vena cava* oder *renalis*, sowie die Bildung der *venae lumbares ascendentes* genauer untersuchen. Indem man sich nun zu den arteriellen Gefässen wendet, sieht man den Verlauf der *aorta abdominalis* von ihrem Durchtritte durch das Zwerchfell an, wobei die vordere Wand früher erscheint als die hintere, bis zur Theilungsstelle am *promontorium*. Kurz nach ihrem Durchtritte durch das Zwerchfell gewahrt man an ihrer vorderen Seite die Mündungen der abgeschnittenen *arteria coeliaca et mesenterica superior*, weiter nach unten den Rest der *arteria mesenterica inferior*. Dicht unter den beiden ersteren treten zu beiden Seiten die *arteriae renales* auf, von denen die rechte unter der *vena cava* her ihren Verlauf quer zur Niere hin nimmt, beiderseits sind diese Gefässe fast vollständig von den analogen Venen überlagert. Die *arteriae spermaticae* und ihren Ursprung aus den *arteriae*

renales oder der Aorta selbst gelangen nun zur Beobachtung. Die Nieren nebst den nach oben und innen von ihnen gelegenen Nebennieren müssen in der Lumbargegend freier gelegt werden, um dann den Ursprung der Ureteren zu beobachten und deren Kreuzung zuerst mit den *vasa spermatica*, unter denen sie herziehen, dann mit den *vasa iliaca*, über welche sie wegsteigen, mit den *ligamenta vesicalia lateralia*, an deren innerer Seite sie vorbeigehen und endlich beim Manne mit den *vasa deferentia*, welche über sie wegsteigen, sowie ihre Einmündung in den Blasengrund zu sehen. Um bei dem männlichen Becken stehen zu bleiben, so beobachtet man nun zuerst den Verlauf des Mastdarms mit seinen Krümmungen, dann die Falten, welche zwischen ihm und der Blase ausgespannt liegen und welche sammt der zwischen ihnen liegenden *excavatio rectovesicalis* durch Anziehen der Blase deutlicher erscheinen. Die *plicae vesicoumbilicales* und *epigastricae* erscheinen beim Emporziehen der unteren Abtheilung der vorderen Bauchdecken deutlicher und sieht man hierbei auch gleichzeitig den Eintritt des *vas deferens* in der *fovea inguinalis externa*. Leicht kann man, nach einem kleinen Einschnitte in dieser Gegend, mit dem Finger dem Verlaufe des Leistencanales folgen. Macht man nun dicht hinter der Symphyse einen Einschnitt in das Peritonäum und dringt zwischen Blase und vorderer Beckenwand herab, so gelangt man zu den *ligamenta pubo-prostatica*, durch weiteres Lostrennen mehr nach der Seite hin, gewahrt man den *arcus tendineus*. Durch einen Einschnitt in die *plicae Douglasii* und gelindes Loszichen der Blase von dem Mastdarme bringt man den Endtheil der *vasa deferentia* sowie die Samenbläschen am Grunde der Blase zur Anschauung; man kann hieran eine völlige Präparation der *vasa deferentia*, der *ligamenta vesicalia lateralia* und der unteren Abtheilung der Harnleiter anknüpfen, um die gegenseitigen Lagerungsverhältnisse dieser Theile genauer übersehen zu können. Jetzt bleibt zunächst noch eine Besichtigung der Lagerungsverhältnisse des Hodens und des Samenstranges im Hodensacke übrig, zu welchem Endzweeke man zunächst einen Längsschnitt von oben nach unten in jede Seitenhälfte des Hodensackes macht, zuerst die verschiedenen einhüllenden Häute und dann Hoden und Samenstrang selbst beobachtet. Die Vorsteherdrüse, sowie die Harnröhre und die einzelnen Theile der Ruthe sammt ihren Befestigungen u. s. w. betrachtet man am besten während der Herausnahme der Eingeweide, ebenso wird die Steissdrüse erst nach dieser Operation der Untersuchung vollständig zugänglich.

Die Herausnahme der Beckenorgane kann entweder mit oder ohne gleichzeitige Wegnahme der Schambeine geschehen; in der Regel lässt man die Schambeine zurück, da die Leiche hierbei weniger zerstört wird, obgleich die Herausnahme sammt Schambeinen bei weitem leichter ist und ausserdem eine viel bessere Uebersicht über die herausgenommenen Organe gestattet.

Bei der Herausnahme der Beckenorgane ohne Schambeine trennt man zuerst die Nieren sammt Nebennieren von ihren Gefässen, indem man die Letzteren durchschneidet und legt sie, indem man

die Ureteren vollständig lospräparirt, aus der Bauchhöhle heraus, dann erweitert man auf beiden Seiten den Leistencanal, indem man ein Scalpell über dem *vas deferens* mit der Schneide nach oben einführt, durch einen Schnitt nach oben und zieht dann, indem man den Samenstrang erfasst, den Hoden in die Bauchhöhle, wobei man seine untere Befestigung im Hodensacke durchschneiden muss. Man schneidet nun die *vasa spermatica* vor ihrer Eintrittsstelle in den Leistencanal durch und die noch unverletzten Stellen des Peritonäums rings am Beckeneingange ein, wobei man jedoch Verletzungen der nachbarlichen Organe möglichst zu vermeiden hat. Nun zieht man das unterbundene obere Ende des Mastdarms mit der linken Hand fest nach vorn, während man mit der rechten Hand zwischen ihm und der hinteren Beckenwand eingeht und durch Losreissen das sie verbindende Gewebe zu trennen sucht, wobei man sich bemüht möglichst tief mit der rechten Hand hinab zu gehen und auch möglichst nach den Seiten hin die Befestigungen zu lösen. Hat man diese Trennung in möglichst ausreichender Weise zu Stande gebracht, so zieht man die Blase stark nach hinten und trennt sie in gleicher Weise vollständig von der vorderen und seitlichen Beckenwand, falls dies nicht schon bei Aufsuchung der *ligamenta pubo-prostatica* und des *arcus tendineus* geschehen ist. Nach diesen Vorbereitungen macht man, indem man sich die Beine der Leiche in die Höhe und aus einander halten lässt, einen ovalären Hautschnitt, welchen man über der Symphyse in der Mittellinie beginnt, und, dem Verlaufe des absteigenden Schambein- und aufsteigenden Sitzbeinastes folgend, bis hinter die Afteröffnung führt, wo er mit dem in gleicher Weise auf der anderen Seite geführten Schnitte zusammentrifft. Von oben her präparirt man dann die Haut nebst darunter liegendem Gewebe in der Mitte los und gelangt so zuerst zum *ligamentum suspensorium penis*, dieses wird durchschnitten, dann seitlich weiter präparirt bis man auf die Anheftung der *crura penis* an den Schambogen gelangt, welche man gleichfalls mit dem Scalpelle los trennt. Nun steht das männliche Glied nur noch durch die Harnröhre und ihr *corpus cavernosum* mit den Beckenorganen in Verbindung; um sie im Zusammenhange mit ihnen herauszunehmen, zieht man mit der linken Hand die Harnblase von der Symphyse weg nach hinten und sichert zugleich alle übrigen im Becken befindlichen Organe mit derselben Hand; dann sticht man mit einem langen spitzen Scalpelle dicht unter der Symphyse in das *ligamentum triangulare urethrae* so ein, dass die Spitze über der zurückgezogenen Blase herauskommt. Man erweitert dann, indem man der Richtung des Hautschnittes folgt, dicht an den Knochen des Schambogens bleibt und die Beckenorgane durch Abziehen vor Verletzungen mit der Scalpellspitze sichert, die Einstichöffnung durch sägeförmige Bewegungen beiderseits bis in die Gegend der *tubera ischii*. Nun schiebt man zuerst eine Niere nach der anderen, dann die beiden Hoden durch diese Oeffnung hindurch, zieht endlich Blase und Mastdarm mit der linken Hand hervor und kräftig an, wobei sich die Verbindungen mit den Beckengefässen, sowie sonstige festere Anheftungen stärker anspannen, welche man dann mit dem Scalpelle in

der rechten Hand lostrennt. Hat man so die Beckenorgane von ihren inneren Befestigungen befreit, so hängen sie nur noch an einem Theile der Dammmuskeln fest, welche man nun der Richtung des Hautschnittes folgend, mit dem Scalpelle durchschneidet. Will man die Steissdrüse später noch zur Anschauung und Untersuchung bringen, so muss man bei diesem Durchschneiden ein ziemliches Stück des *m. levator ani* mit seinem Ansatze am Steissbeine schonen, da die Steissdrüse in der dort befindlichen Spalte liegt. Hier kann man sie, am besten wenn man das Steissbein sammt daranhängendem Muskel herausschneidet, frei präpariren; fürchtet man diese Drüse bei der Herausnahme der Beckenorgane zu verletzen, so kann man auch bei der Herausnahme der Eingeweide gleich das Steissbein mitnehmen und sie dann nachträglich von demselben los präpariren.

Unendlich erleichtert wird die Herausnahme der Beckenorgane, wenn man die Schambeine mit entfernt. Bei dieser Methode mit der Entfernung der Schambeine erweitert man nach Lostrennung der Nieren den Leistencanal nicht, sondern schneidet die Haut ausserhalb der äusseren Leistenöffnung ein, durchschneidet die Muskeln, welche sich an das Schambein und Sitzbein vorn ansetzen und durchsägt den horizontalen Schambeinast und den aufsteigenden Sitzbeinast auf beiden Seiten. Die in dem *foramen obturatorium* gelegenen Theile durchschneidet man in der Richtung der Sägeschnitte mit dem Scalpell. Nun hat man weiter nichts nöthig, als die Beckenorgane von ihren Anheftungen in dem Becken noch in der oben angegebenen Weise zu trennen und in gleicher Weise den Schnitt um den After herum zu führen, um die Entfernung dieser Theile zu vollenden. Diese letztere Methode hat den bedeutenden Vortheil, dass man die sämmtlichen zum Geschlechtsapparate gehörenden Theile in ihrer ursprünglichen Lage behält. An den heraus genommenen Organen kann man dann noch verschiedene Verhältnisse genauer untersuchen, so die Art der Einmündung der Harnleiter in die Blase mit dem *trigonum Lieutaudii*, die Vereinigung der Ausführungsgänge der Samenblasen mit den Samenleitern zu den *ductus ejaculatorii* und deren Durchtritt durch die Prostata sowie ihre Einmündung in die Harnröhre, endlich die Verhältnisse der Harnröhre selbst u. s. w.

Bei dem weiblichen Becken wird die Untersuchung nach ganz demselben Gange vorgenommen, wie bei dem männlichen. Nachdem man sich über den Verlauf des Mastdarms verlässigt hat, besichtigt man die Falten und Gruben an der Rückseite der vorderen Bauchwand und schreitet dann zu einer Untersuchung der queren, zwischen Mastdarm und Blase eingeschobenen Bauchfellfalte, durch welche statt der *excavatio recto-vesicalis*, die tiefere *excavatio recto-uterina* und die weniger tiefe *excavatio vesico-uterina* entstanden ist. In der Mitte dieser quer verlaufenden Falte findet man die Gebärmutter, während die seitlich von ihr gelegenen Partieen die *ligamenta uteri lata* sind. In ihnen fühlt man zu weitest nach oben im freien Rande die nach innen hin sehr schmalen, nach aussen breiter werdenden Muttertrompeten; hinter diesen, ziemlich vollständig von dem *ligamentum uteri latum* nach vorn hin verdeckt, liegen die Eier-

stöcke, deren Anheftung an die Gebärmutter durch die *ligamenta ovarii propria* man nach hinten und unten von den Tuben leicht durchfühlen kann. Von den in dem *ligamentum uteri latum* gelegenen Theilen bleibt noch das *ligamentum rotundum* zu betrachten übrig, welches vor dem *ligamentum ovarii* her bis zum Leistencanale zu verfolgen ist, innerhalb welchem es seine Befestigung hat. Den Verlauf der unteren Abtheilung des Harnleiters nach dem *fundus* der Blase hin, an der Seite des Uterus und der Scheide her, kann man beobachten, wenn man das Peritonäum in und seitlich der *excavatio recto-uterina* einschneidet und Gebärmutter und Blase etwas nach vorn zieht; die *ligamenta pubo-vesicalia* und der *arcus tendineus* werden wie die analogen Theile beim Manne aufgesucht. Die Untersuchung der äusseren Geschlechtstheile bietet keinerlei Schwierigkeiten dar, da man nach Auseinanderziehen der grossen Schamlippen ziemlich alle Verhältnisse übersehen kann; die Anheftungsweise der *clitoris* u. s. w. wird in ähnlicher Weise, wie die des männlichen Gliedes untersucht.

Die Herausnahme der weiblichen Geschlechtsorgane kann gleichfalls mit oder ohne Schambeine erfolgen und ist der Erhaltung der Lageverhältnisse wegen auch die Herausnahme mit den Schambeinen wenn irgend möglich, vorzuziehen. Ueber die Art der Ausführung habe ich nicht nöthig irgend etwas hinzu zu fügen, da sie ganz in derselben Weise vorgenommen wird, wie dies bei den männlichen Beckenorganen bereits weitläufig und ausführlich angegeben wurde und die kleinen Verschiedenheiten, welche in der Verschiedenheit der Organe bedingt sind, sich von selbst ergeben.

Erklärung der Abbildungen.

Tafel I.

Die Abbildung zeigt den noch mit der *dura mater* ausgekleideten Boden der Schädelhöhle. Die Schädeldecke ist durch einen über den *arcus supercilliares* begonnenen und ein klein wenig oberhalb der *eminentia occipitalis externa* her geführten Schnitt abgelöst und dann das Gehirn mit Zurücklassung der Gefässe an seiner Basis, sowie der austretenden Nerven entfernt. Man sieht auf der Schnittfläche nach aussen die äussere Haut, die durchschnittene Muskulatur, das Unterhautzellgewebe und die Fascien; dann nach vorn hin das Stirnbein (*a*), an welches sich nach hinten beiderseits das Scheitelbein (*b*) anschliesst. Dieses letztere ist jedoch in seinem unteren Ausschnitte getroffen, so dass es durch das Schläfenbein (*d*) unterbrochen erscheint; nach hinten schliesst es sich an das Hinterhauptsbein (*c*) an.

Von den Fortsätzen der harten Hirnhaut sieht man noch das vordere Ende der grossen Hirnsichel (*A*) mit einer Andeutung des Beginnes des *sinus longitudinalis superior*, während dessen hinteres Ende (*B*) an seiner Einmündungsstelle in den *confluens sinuum* (*F*) eröffnet erscheint. Das Kleinhirnzelt ist gleichfalls entfernt, Reste von ihm (*J*) sieht man noch an der oberen Felsenbeinkante, wo rechts auch der *sinus petrosus superior* (*D*) vollständig, links zum Theile eröffnet ist; dieser steht beiderseits mit dem *sinus transversus* (*C*) in Verbindung, dessen Einmündungsstelle in das *foramen jugulare* (*C*^{1}), sowie seine Verbindung mit dem *sinus occipitalis* (*E*) auf der linken Seite zu sehen ist. Der Anfang des *sinus occipitalis* in der kleinen Hirnsichel (*Z*) ist nicht eröffnet, ebenso wenig der *sinus petrosus inferior*, welcher in der Richtung von *H* nach *C*^{1}, am Uebergange des unteren hinteren Randes des Felsenbeines in den Basilartheil des Hinterhauptsbeins, zu suchen wäre; in sein anderes Ende mündet in diesem Falle eine *vena cerebralis inferior* (*H*). Die beiden *venae fossae Sylvii* (*G*) dringen in die gleichfalls nicht eröffneten *sinus cavernosi* ein, welche an der Seite des Türkensattels zu suchen und durch den in dem *diaphragma sellae turcicae* gelegenen *sinus circularis Ridleyi* (*K*) mit einander verbunden sind, so dass sie mit diesen gemeinschaftlich den Gehirnanhang umschliessen, von welchem die Verbindung zum *tuber cinereum*, das *infundibulum* (*L*) in der Mitte des *diaphragma* sichtbar ist.

Von arteriellen Gefässen ist die *carotis interna* (*O*) an der Stelle sichtbar, wo sie die *arteria ophthalmica* abgegeben hat, sich in die *arteriae corporis callosi* (*L*) und *cerebri media, s. fossae Sylvii* (*N*) theilt und die *arteria chorioidea* (*P*) abgiebt, sowie den *ramus communicans posterior* (*Q*) aus der *arteria profunda cerebri* aufnimmt. Die beiden *arteriae corporis callosi* sind durch den *ramus communicans anterior* (*M*) mit einander verbunden. Die beiden *arteriae vertebrales* (*S*) dringen durch die *membrana obturatoria posterior* zwischen hinterem Bogen des Atlas und dem Hinterhauptsbeine in die Schädelhöhle und geben gleich nach ihrem Eintritte die rückwärts verlaufenden *arteriae medullae spinalis posteriores* (*V*) ab, während weiter nach oben hin aus ihnen die *arteriae cerebelli inferiores* (*T*) entspringen und sie sich dann unter Abgabe der *arteriae medullae spinalis anteriores* (*U*) zur *arteria basilaris* vereinigen. Diese läuft auf dem *clivus* nach oben, giebt Aeste (*R*) zur Brücke und dem verlängerten Marke ab und theilt sich endlich in die *arteriae profundae cerebri*, aus welchen die *rami communicantes posteriores* entspringen. Durch die Vereinigung der *arteriae profundae cerebri*, der *rami communicantes posteriores* (*Q*), der *arteriae carotides internae* (*O*), der *arteriae corporis callosi* (*L*) und des *ramus communicans anterior* (*M*) wird der *circulus arteriosus Willisii* gebildet, welcher auf dem Türkensattel aufliegt und auf welchem das *chiasma nervorum opticorum, tuber cinereum* und *corpora mamillaria* ruhen. Aus der *carotis externa* sieht man auf der vorliegenden Tafel noch einen Ast, die *arteria meningea media* (*W*) sich in der harten Hirnhaut der mittleren Schädelgrube verbreiten, während *arteria meningea anterior* und *posterior* nicht dargestellt sind.

An Austrittsstellen von Nerven gewahrt man in der vorderen Schädelgrube neben den Resten der *falx cerebri* und dem Hahnkamme auf der Siebplatte des Siebbeines aufliegend die *nervi olfactorii* (1), an dem Uebergange aus der vorderen in die mittlere Schädelgrube zur Seite des *limbus sphenoidalis* in das *foramen opticum* eindringend die *nervi optici* (2) und an dem Uebergange der mittleren in die hintere Schädelgrube, oder seitlich an der Sattellehne, die *nervi oculomotorii* (3) in den *sinus cavernosus* eintretend. Sämmtliche übrigen Hirnnerven findet man in der hinteren Schädelgrube, so den *nervus trochlearis* (4) etwas hinter dem *n. oculomotorius* dicht unter dem vorderen Rand des *tentorium cerebelli* und den *nervus trigeminus* (5) gerade hinter dem vorigen die *dura mater* durchbrechend, um gleichfalls zum *sinus cavernosus* in nähere Beziehung zu treten; einen ähnlichen Verlauf nimmt der *nervus abducens* (6), welcher nach innen von dem *trigeminus* erscheint. Nach hinten und aussen von dem *nervus trigeminus* auf der hinteren Fläche des Felsenbeins treten die *nervi facialis* und *acusticus* (7) gemeinschaftlich in den *porus acusticus internus* ein und hinter und etwas nach innen von diesen wandern *nerv. vagus* und *glossopharyngeus* (9) sowie der *nervus accessorius* (10) dem *foramen jugulare* zu; der *nervus*

hypoglossus (11) endlich findet sich an dem Uebergange der Schädelhöhle in die Rückenmarkshöhle und verschwindet in dem *foramen condyloideum anterius;* hier in der Tiefe sieht man dann noch das obere Ende des von dem Gehirne getrennten Rückenmarks (12).

Tafel II.

An der Basis des Gehirnes hat man zunächst die grösseren Abtheilungen, nämlich das grosse Gehirn, das Mittelhirn und das kleine Gehirn zu beobachten. An jeder dieser grösseren Abtheilungen treten dann wieder kleinere Abschnitte zum Vorscheine und man unterscheidet demgemäss an dem grossen Gehirn zwei durch die *fissura longitudinalis* (*X*) getrennte Hemisphären; an jeder dieser Hemisphären kann man wiederum von unten drei Hauptabtheilungen oder Lappen unterscheiden, den in der vorderen Schädelgrube ruhenden Stirnlappen (*A*), den der mittleren Schädelgrube angehörenden Schläfenlappen (*B*) und den auf dem *tentorium cerebelli* aufliegenden Hinterhauptslappen (*C*). Zwischen dem Stirn- und Schläfenlappen zieht die tiefe *fossa Sylvii* (*Y*) in die Höhe; nach innen von ihr hinter dem Ursprung des Riechnerven sieht man die *substantia perforata antica* (*E*), während der *gyrus hippocampi* (*Z*) den Anfang der Sylvischen Grube nach hinten begrenzt. An dem Mittelhirne beobachtet man dicht hinter dem *chiasma nervorum opticorum* (*F*) das *tuber cinereum* (*H*) sammt *infundibulum* (*G*) und hinter demselben die *corpora candicantia* (*J*). Zwischen ihnen und der hinter ihnen gelegenen Brücke (*L*), seitlich begrenzt von den *crura cerebri ad pontem* (*M*) liegt die *lamina cribrosa media* (*K*). Von der Brücke ziehen die *crura cerebelli ad pontem* (*N*) zum kleinen Gehirne hin und findet sich an dieser Stelle eine Bildung, welche mit dem Namen *flocculus* (*O*) belegt wird. An dem kleinen Gehirne sieht man dann weiter von unten her, von vorn nach hinten vorschreitend den *lobus inferior anterior, s. biventer* (*T*), den *lobus inferior posterior, s. gracilis* (*U*) und den *lobus superior posterior, s. semilunaris inferior* (*V*); zwischen beiden Hemisphären des kleinen Gehirns gewahrt man dann noch die Tonsille (*S*) und den Unterwurm (*W*). Die *medulla oblongata*, welche durch eine Furche (*Q*) bis zur Kreuzung der Pyramiden in zwei seitliche Hälften geschieden ist, zeigt von unten her zunächst der Mitte, die Pyramiden (*R*) nach aussen von ihnen die Oliven (*P*) und am weitesten nach oben die *corpora restiformia*.

Von den Gehirnnerven erscheint am weitesten nach vorn der *nervus olfactorius* (1), welcher am *trigonum olfactorium* (*D*) zum Vorscheine kommt und sich in eine Furche des Stirnlappens zur Seite der *fissura longitudinalis cerebri* legt. Die *nervi optici* (2) treten aus dem *chiasma nervorum opticorum* (*F*), welches durch den Zusammenfluss der beiden *tractus optici* entstanden ist, hervor; letztere sieht man zwischen den Hirnstielen und den vorderen Enden der Stirnlappen hervorkommen. Hinter den *corpora candicantia* seitlich von der *substantia perforata*

media nach innen von den Hirnstielen und vor der Brücke kommen die *nervi oculomotorii* (3) zum Vorscheine, während *nervus trochlearis* (4) zwischen Hirnstiel und Brücke und *nervus trigeminus* (5) dicht hinter ihm zur Seite der Brücke erscheint. Die *nervi abducentes* (6) zeigen sich in der Mitte an dem Uebergange der Brücke in die *medulla oblongata*, die *nervi facialis* (7) und *acusticus* (8) erscheinen seitlich an den *corpora restiformia* dicht hinter der Brücke, die *nervi glossopharyngeus* (9) und *vagus* (10) dicht hinter den vorigen. Der *nervus accessorius* (11) kommt mit einzelnen Wurzelfäden von den *corpora restiformia* her, während andere noch ziemlich tief an dem Halstheile des Rückenmarks entspringen; der letzte der Hirnnerven, *nervus hypoglossus* (12) tritt zwischen den Pyramiden und Oliven hervor; mit 13 ist in dem vorliegenden Präparate der erste Rückenmarksnerv bezeichnet.

Tafel III.

Die Schädelhöhle ist in ähnlicher Weise, wie bei Taf. I eröffnet, die harte Hirnhaut in der Höhe der Schnittfläche durch die Knochen mit der Scheere entfernt, dann der obere Theil der Hemisphären abgetragen und die Seitenventrikel eröffnet. Zur besseren Uebersicht sind hier und bei Tafel IV die mittleren Partieen in ihrer Detaillirung nach einem aus der Schädelhöhle herausgenommenen Gehirne gezeichnet, wodurch sie mehr aus einander gedrängt erscheinen. Man sieht rings um das Gehirn die harte Hirnhaut, von deren Fortsätzen nur das vordere (1) und hintere Ende der *falx cerebri* (2) in der grossen Längsfissur des Gehirns, bei dieser Präparation sichtbar ist. Zwischen den Windungen des Gehirns sieht man vielfältig durchschnittene Gefässe der weichen Hirnhäute, von denen wir hier nur die in der vorderen Abtheilung der Längsfissur sichtbaren *arteriae corporis callosi* (3) erwähnen. Bei Abtragung der Decke der Seitenventrikel ist der Balken in der vorderen Partie schief (4) entfernt, um so einen besseren Einblick in das Vorderhorn (6) zu gewähren; andrerseits ist auch der hintere Theil des Balkens und des Gewölbes (5) schief abgetragen und dadurch der Anfang des Hinterhorns (7) und des Unterhorns zugänglich. An den so bloss gelegten Gehirntheilen sieht man vorn zwischen den beiden Vorderhörnern die beiden Blätter des *septum pellucidum* (8) mit dem dazwischen liegenden *ventriculus quintus* und weiter nach hinten die durchschnittenen vorderen Fornixschenkel (10) und zwischen ihnen die *commissura anterior* (11). Bleibt man in der Mittellinie, so sieht man hier in den dritten Ventrikel (14) welcher zum Theil noch verschlossen erscheint durch die *commissura media s. mollis* (12); an seinem hinteren Ende sieht man dann noch die *commissura posterior* (13), an welche sich weiter nach hinten in der Mittellinie das *conarium* (17) und mehr zu den Seiten und nach unten die Vierhügelmasse (18) anschliesst. In den geöffneten Theilen der Seitenventrikel gewahrt man in den vorderen Theilen die *corpora striata* (9), welche sich mit ihren *caudae* weit nach hinten erstrecken;

zwischen diesen und den mehr in der Mitte der Seitenventrikel gelegenen *thalami optici* (16) erscheinen die *taeniae semicirculares* (15). In dem Beginne des Unterhornes endlich ist der Anfang des *pes hippocampi major* (19) sichtbar, dagegen sieht man den an der inneren Seite des Hinterhornes verlaufenden *pes hippocampi minor* nicht.

Tafel IV.

An dem queren Vertikalschnitte durch den Kopf, dessen vordere Abtheilung von hinten gesehen hier dargestellt ist, lassen sich vorzugsweise die Lagerungsverhältnisse verschiedener Theile in der Schädelhöhle, ausserdem aber auch manche Verhältnisse der Respirations- und Verdauungsorgane am Kopfe erläutern. Der Schnitt trifft oben die beiden Seitenwandbeine etwa einen Zoll hinter der Kronennaht, fast die Mitte der Schläfenbeinschuppe, geht durch den Ursprung des Jochbeinfortsatzes des Schläfenbeins, etwa einen Finger breit vor der äusseren Ohrmuschel her, durch die Uebergangsstellen des Körpers in die Aeste des Unterkiefers und trennt den Keilbeinkörper fast in der Mitte der *sella turcica* quer durch.

An diesem Präparate sieht man die vorderen Stücke der Seitenwandbeine (*a*) nebst den sie bedeckenden Weichtheilen (Haut, Unterhautzellgewebe, *galea*) (*b*) zumeist nach oben; an diese Knochen schliessen sich die vorderen Abtheilungen der Schläfenbeinschuppen (*c*), welche rechts an der Wurzel des *arcus zygomaticus* (*f*), links aber etwas weiter nach vorn getroffen sind, so dass auf dem Schnitte der letztere von dem Schläfenbeine getrennt (*g*) erscheint. Von dem Keilbeine sieht man den Körper (*d*, *e*) mit den beiden *sinus sphenoidales* (*h*) und rechts mit seinem Uebergange in den grossen Flügel; rechts erscheint gleichfalls der Unterkiefer (*i*) etwas weiter nach hinten getroffen wie links, dagegen ist das Zungenbein (*k*) beiderseits an dem Uebergange der Basis in das grosse Zungenbeinhorn durchschnitten.

Von Muskeln sieht man beiderseits auf dem Durchschnitte den *m. temporalis* (*l*) mit seinem Ursprunge an dem *planum semicirculare* und seinem Ansatze an dem Unterkiefer. Nach aussen hin ist er bedeckt von der *fascia temporalis*, welche sich nach unten hin mit doppeltem (innerem und äusserem) Blatte (*m* und *n*) an den Jochbogen ansetzt; an die untere Abtheilung des Schläfenmuskels legt sich eine von dem unteren Rande des Jochbogens entspringende Muskelpartie an, welche bald inniger mit ihm, bald inniger mit dem weiter nach aussen liegenden, vorzüglich von der Gesichtsfläche des Jochbogens entspringenden und sich an die äussere Fläche des Unterkieferwinkels ansetzenden *m. masseter* (*q*) verbunden ist. Auf vollständigem Querschnitte erscheint der *m. pterygoideus externus* (*o*), dagegen sieht man den *m. pterygoideus internus* (*p*) schief, also halb Quer-, halb Längsschnitt, durchschnitten und ergiebt sich deren Verlaufsrichtung hiernach von selbst. Von der Innenfläche des Unterkiefers herab zum Zungenbeine zieht sich der *m. mylohyoideus* (*s*), am Zungenbeine selbst erscheinen noch die Reste des *m. thyreohyoideus* (*u*); dagegen sind die einzelnen Abtheilungen der die Zunge

zusammensetzenden Muskeln (*r*) nicht scharf von einander geschieden, doch sieht man am weichen Gaumen den durchschnittenen *m. azygos uvulae* (*t*). Der letztere Muskel wird durch eine Lage sehr zahlreicher Schleimdrüsen (*F*) begrenzt, welche sich an die untere Fläche des harten Gaumens, zwischen diesen und die Schleimhaut anlegen, diese bildet nach oben die Grenze der Mundhöhle (*H*) und geht nach unten in die Schleimhaut der Zunge (*G*) über; zur Seite der Muskulatur der Zunge erscheint beiderseits die Unterkieferspeicheldrüse (*J*) und in der unteren Abtheilung genannter Muskulatur sieht man den durchschnittenen Stamm der *arteria profunda linguae* (*P*). Auf dem Durchschnitte des Unterkiefers gewahrt man die *vasa dentalia* (*O*) und den *nervus alveolaris inferior* (19) in dem *canalis alveolaris inferior*. Oberhalb der Mundhöhle, zwischen hartem Gaumen und Keilbeinkörper erscheinen die Choanenmündungen (*E*) der Nasenhöhlen, deren Scheidewand in der unteren Partie nicht vollständig bis zum hinteren Rande des Gaumens reicht.

Gehen wir nun zu dem Inhalte der Schädelhöhle über, so finden wir von den das Gehirn nach allen Seiten hin umgebenden Häuten einen bedeutenderen Fortsatz der harten Hirnhaut in die Längsspalte des Gehirns, die grosse Hirnsichel (*A*) mit dem in ihr enthaltenen *sinus longitudinalis superior* (*B*) und den sie begleitenden Fortsätzen der *tunica arachnoidea* und *pia mater* (*C*). An der Basis der Schädelhöhle auf und zur Seite des Keilbeinkörpers erscheint zwischen einzelnen Abtheilungen der *dura mater* der *sinus cavernosus* (*D*) und nach oben und innen von ihm der *sinus circularis Ridleyi* im *tentorium sellae turcicae*. In dem *sinus cavernosus* zeigt sich kurz nach ihrem Eintritt in denselben die *arteria carotis interna* (*N*), welche dann oberhalb des *sinus cavernosus* gerade an der Stelle wiederum zum Vorschein kommt, wo sie sich in die *arteriae corporis callosi* und *fossae Sylvii* theilt (*M*); von diesen beiden Gefässen erscheint die *arteria corporis callosi* (*K*) in der Tiefe der grossen Längsspalte und die *arteria fossae Sylvii* (*L*) in der Sylvischen Grube wieder. In einer Spalte der äusseren Wand des *sinus cavernosus* gewahrt man den *nervus trigeminus* (18) am hinteren Ende des *ganglion Gasseri;* nach innen und unten von ihm, nach aussen und unten von der *carotis interna* liegt der *nervus abducens* (17), der schief von hinten und unten nach vorn oben und aussen den *sinus cavernosus* durchzieht; der *nervus oculomotorius* (16) verläuft nach innen und oben von dem *nerv. trigeminus* und nach aussen und oben von der *carotis;* in der oberen äusseren Ecke der Wand des *sinus cavernosus* endlich findet sich in seinem Canälchen der *nervus trochlearis* (15).

An dem in seiner vorderen Abtheilung durchschnittenen Gehirne gewahrt man die relative Lage der Ventrikel zu einander, sowie die verschiedenen Centraltheile. Dicht unter der *falx cerebri* liegt der Balken (1) mit seinen seitlichen Ausstrahlungen, in der Mitte heften sich an seine untere Fläche die beiden Blätter des *septum pellucidum* (3), welche zwischen sich den *canalis septi pellucidi s. ventriculus quintus*

einschliessen und nach unten in die vorderen Fornixschenkel (4) übergehen. Diese verlaufen in einem Bogen nach unten, haben an der Stelle ihrer vorderen Umbiegung die *commissura anterior* (6) zwischen sich und senken sich dann in die *thalami optici* ein (7), in welchen sie nach hinten und unten ziehen. Unterhalb des *fornix* findet sich der dritte Ventrikel (9), welcher nach unten und hinten begrenzt wird durch das *tuber cinereum*, das durch das *infundibulum* (10) mit dem in der *sella turcica* gelegenen Gehirnanhang (14) in Verbindung tritt; nach aussen und unten von dem *tuber cinereum*, nach innen und oben von dem vorderen Ende der *carotis* zeigen sich die *tractus optici* (11). Nach unten von dem Balken, nach aussen von dem *septum pellucidum* zeigt sich beiderseits das Vorderhorn des Seitenventrikels (8), welches nach aussen begrenzt wird von dem Streifenhügel (2), dieser steht durch einen Streifen grauer Substanz mit dem Linsenkerne (5) in Verbindung. An der äusseren Seite des Linsenkernes liegt der *nucleus taeniae formis* (12) und nach unten von ihm der *nucleus amygdalinus* (13), welcher in dem Schläfenlappen eingebettet liegt.

Tafel V.

Der vertikale Längsschnitt durch Kopf und Hals gewährt einen Einblick in die Anordnung der Fortsätze der *dura mater*, der grösseren Blutleiter und der hinter einander gelegenen Centraltheile des Gehirns, dann übersieht man an ihm die gegenseitigen Lageverhältnisse der Nasenhöhle, Mundhöhle, des Schlundes und des Kehlkopfs.

Betrachten wir zuerst die knöcherne Grundlage dieser Theile, so finden wir die vordere obere Abtheilung der Schädelkapsel gebildet durch das Stirnbein (*a*), in dessen unterer vorderer Abtheilung sich der *sinus frontalis* (*e*) befindet; dicht hinter dieser Stelle legt sich das Siebbein (*d*) mit der *crista galli* an das Stirnbein an und hilft so einen Theil des Bodens der vorderen Schädelgrube bilden, nach vorn und unten setzt sich an den Nasenstachel des Stirnbeins das Nasenbein (*f*). Die oberste Abtheilung der Schädelhöhle wird von dem Seitenwandbeine (*b*) umschlossen, welches nach vorn in der Kronnaht mit dem Stirnbeine nach hinten in der Lambdanaht mit dem Hinterhauptsbeine (*c*) zusammenhängt; die *pars basilaris* (c^1) dieses letzteren Knochens, die vordere Begrenzung des grossen Hinterhauptsloches, bildet einen Theil des Bodens der hinteren Schädelgrube und stösst nach vorn an den Körper des Keilbeins (*g*), in welchem sich Türkensattel und Keilbeinhöhle befinden und der wiederum nach vorn mit dem Siebbeine zusammenhängt. Von der Wirbelsäule erscheint am weitesten nach oben der Atlas, welcher mit seinem hinteren Bogen (n^1) dicht unter der Hinterhauptsschuppe erscheint, während sein vorderer Bogen (*n*) sich vor den Zahn des *epistropheus* (*o*) legt und an diesen durch das *ligamentum transversum atlantis* (n^2) angedrückt wird. Die übrigen Halswirbel, sowie die Brustwirbel, zeigen sich abwechselnd mit ihren dazwischen liegenden

Bandmassen über einander geschichtet, von den *processus spinosi* ragt der des letzten Halswirbels am weitesten nach hinten hervor und zeigt eine veränderte mehr wagrechte Richtung als der darunter liegende erste Brustwirbel (v^1); sämmtlich sind sie nach hinten von Muskulatur (*u*) und Haut überlagert.

Bedeckt von dem Keilbeinkörper, der *lamina cribrosa* des Siebbeines, dem Nasenfortsatze des Stirnbeins, den Nasenbeinen, und nach vorn weiter begrenzt von den Nasenknorpeln erscheint die Nasenhöhle (*H*) mit ihren Muscheln und Nasengängen; nach hinten und unten geht sie über in die Rachenhöhle (*L*), in deren oberster Abtheilung, dem sogenannten Gewölbe, gerade dem unteren Nasengange gegenüber, sich die Mündung der *tuba Eustachii* (*J*) eröffnet. Die Scheidewand zwischen Nasen- und Mundhöhle wird nach vorn durch das Oberkieferbein (*h*), nach hinten durch das Gaumenbein gebildet, von welch' letzterem der weiche Gaumen (*p*) herabhängt und bei manchen Stellungen die Mundhöhle zum Theil von der Rachenhöhle absperrt; manchmal wird eine Verbindung zwischen Nasen- und Mundhöhle durch den *canalis incisivus* (*i*) unterhalten. Die Mundhöhle (*K*) wird in der unteren Partie seitlich und nach vorn durch den Unterkiefer (*k*) abgeschlossen, zwischen ihm und dem Zungenbeine (*l*) spannen sich die *mm. geniohyoideus* (*r*) und *mylohyoideus* (*s*) den Boden der Mundhöhle bildend aus; dagegen breitet sich der gleichfalls von dem Unterkiefer entspringende *musculus genioglossus* (*q*) fächerförmig in die Masse der Zunge aus. Hinter der Wurzel der Zunge beginnt die Scheidung der Respirations- und Verdauungsorgane; der hintere Theil der Rachenhöhle setzt sich unmittelbar in die Schlundröhre (*R*) fort, welche anfangs in der Mittellinie, dann etwas nach links von derselben vor der Wirbelsäule herabläuft. Der Kehlkopf, dessen Beginn, die *epiglottis* (*M*), noch ziemlich über das Niveau des Zungenbeines hinausragt, erstreckt sich bis in die Mitte des Halses vor der Schlundröhre herab. Vor ihm liegt die Schilddrüse (*P*), deren oberer Rand bis an das untere Ende der *cartilago thyreoidea* (*N*) geht und welche sich dann vor der *cartilago cricoidea* (*O*) her bis vor die oberste Abtheilung der Luftröhre (*Q*) hinzieht. Nach vorn ist die Schilddrüse bedeckt von den *mm. sterno-thyreoideus* und *sterno-hyoideus* (*t*), welch' letzterer das Zungenbein mit dem Brustbeine (*m*) verbindet; hinter dem Handgriffe des Brustbeines verläuft die *vena anonyma sinistra* (*S*) schief herab, während der Aortenbogen (*T*) dicht vor der *trachea* her unmittelbar über deren Theilungsstelle herzieht.

In der oberen Abtheilung der Schädelhöhle ist in der Mittellinie, von der *crista galli* des Siebbeines angefangen bis zur *protuberantia occipitalis interna* des Hinterhauptsbeines, die grosse Hirnsichel (*A*) ausgespannt; sie vereinigt sich mit ihrem unteren hinteren Rande mit dem *tentorium cerebelli*, welches hier schief von hinten und unten nach vorn und oben in die Höhe gezogen ist. In dem oberen Rande der *falx cerebri* verläuft der *sinus longitudinalis superior* (*B*), in seinem unteren

Rande der *sinus longitudinalis inferior* (*C*); dieser trifft am *tentorium cerebelli* mit der aus den Seitenventrikeln kommenden über die Vierhügelmasse her ziehenden *vena magna Galeni* (*D*) zusammen und schickt mit ihr gemeinschaftlich das Blut zum *sinus rectus* (*E*), welcher in der Vereinigungsstelle der *falx cerebri* mit dem *tentorium cerebelli* nach hinten verläuft und an der *protuberantia occipitalis interna* mit dem *sinus longitudinalis superior* in dem *confluens sinuum* (*F*) zusammenkömmt, von welchem dann wieder nach beiden Seiten hin die *sinus transversi* ausgehen, während sich von unten her der in der *falx cerebelli* verlaufende, einfache oder doppelte *sinus occipitalis* (*G*) mit ihm vereinigt. In der vorderen Abtheilung der Schädelhöhle ragt unter der *falx cerebri* der Stirnlappen (4), welcher auf dem *nervus olfactorius* (23) aufliegt, hervor; weiter nach hinten liegt dicht unter der Hirnsichel der Balken (2), dessen Knie (1) an den Stirnlappen ragt und dessen Wulst (3) durch die *vena magna Galeni* von der Vierhügelmasse (18) getrennt ist. In der hinteren Abtheilung liegt das Gewölbe (6) der unteren Fläche des Balkens innig an, während es sich nach vorn hin von ihr trennt und eine neue Bildung, das *septum pellucidum* (5) sich zwischen beide legt; mit den vorderen Fornixschenkeln steht die *commissura anterior* (8) in Verbindung, die *commissura mollis* (7) liegt zwischen den Innenflächen der beiden Schhügel (10) über dem dritten Ventrikel (12), dagegen liegt die *commissura posterior* (11) am hinteren Ende des dritten Ventrikels, ragt an das obere Ende der Vierhügelmasse und hat hinter sich die *glandula pinealis* (9). Nach unten wird der dritte Ventrikel begrenzt von dem *tuber cinereum*, an dessen hinterem Ende sich die *corpora candicantia* (15) befinden, während nach vorn an es das *chiasma nervorum opticorum* (13) stösst; der Gehirnanhang (14) steht durch den Trichter mit dem unteren Ende des *tuber cinereum* in Verbindung. Nach unten und seitwärts von der Vierhügelmasse finden sich die Hirnstiele (17), an welche nach vorn die Brücke (16) grenzt; diese liegt dem *clivus Blumenbachii* an und steht nach unten mit der *medulla oblongata* (22) und durch diese mit dem Rückenmarke in Verbindung. Zwischen der Vierhügelmasse und den Gehirnstielen verläuft der *aquaeductus Sylvii* (19), welcher den dritten mit dem vierten Ventrikel (20) verbindet. Dieser wird nach hinten und oben von dem kleinen Gehirne (21), nach unten und vorn von dem verlängerten Marke begrenzt.

Tafel VI.

In der **Fig. 1** sind die Lagerungsverhältnisse des Rückenmarks in seinem Canale, sowie die arteriellen Gefässe an seiner vorderen Seite und die Ursprünge der Nerven dargestellt. Zu dem Zwecke ist von der Schädelbasis die vordere Partie entfernt und zeigt sich am Reste die Schnittfläche des Schläfenbeines und Hinterhauptsbeines (*a*), von welch' ersteren ausserdem hier noch der *processus styloideus* (*b*) sichtbar ist.

Die Körper der Wirbel sind sämmtlich an ihrem Uebergange in die Bögen abgetrennt und die die letzteren bedeckenden Muskeln entfernt. Von dem Atlas (*c*) sieht man den Rest des durchschnittenen vorderen Bogens, sowie das durchschnittene *ligamentum transversum atlantis* (*d*); neben dem Körper des ersten Brustwirbels (*e*) erscheint die erste Rippe (*f*). Aus der *dura mater medullae spinalis* (*g*) ist gleichfalls die vordere Partie herausgeschnitten und der Rest an die Wirbelreste angelegt.

Mit den Resten des Gehirnes, von welchem man noch die Hirnstiele (6), die *corpora candicantia*, die Brücke (1), sowie die hier abgehenden Nerven, nämlich *n. oculomotorius* (7), *n. trigeminus* (8), *n. abducens* (9), *n. facialis et acusticus* (9ª), die Vagusgruppe (10) und den *n. hypoglossus* (5) sieht, hängt das verlängerte Mark (2) zusammen, das wiederum in das Rückenmark (3) übergeht. Da die weichen Hirnhäute gleichfalls entfernt sind, so sieht man, namentlich auf der rechten Seite die vorderen und hinteren Wurzeln der Rückenmarksnerven, von denen die vorderen des fünften mit 11, die des siebenten mit 11ª, die hinteren dieser beiden mit 12 und 12ª bezeichnet sind, aus dem Rückenmarke hervorkommen und dann gemeinschaftlich den Sack der harten Haut durchbrechen, um sich in den *foramina intervertebralia* zu den Rückenmarksnerven zu vereinigen. — Von der Halsanschwellung des Rückenmarkes (4) entspringen der vierte (13) bis siebente (15) Halsnerv. In dem *canalis intertransversarius* laufen die beiden *arteriae vertebrales* (*B*, B^1, B^2, B^3, B^4) in die Höhe, schlagen sich oben um den hinteren Bogen des Atlas und durchbrechen die *membrana obturatoria postica*. Vor der *medulla oblongata* vereinigen sich beide und ziehen als *arteria basilaris* (*A*) auf dem *clivus Blumenbachii* in die Höhe. Vor ihrer Vereinigung geben die *arteriae vertebrales* je einen Ast an die vordere Fläche des Rückenmarkes, *arteriae medullae spinalis anteriores* (*D*) ab; beide Gefässchen treten jedoch bald zu einem gemeinsamen Stamme (*E*) zusammen, welcher vor der vorderen Längsfissur herabläuft und zahlreiche Communicationsäste (*F*) zu den *arteriae vertebrales* sendet; die meist mit den vorderen Nervenwurzeln nach aussen verlaufen. Häufig kömmt es vor, dass die *arteria medullae spinalis anterior* während ihres Verlaufes im Wirbelcanal kleine Schlingen bildet. Ausser diesen Gefässen geben die *arteriae vertebrales* unmittelbar nach ihrem Eintritt in die Schädelhöhle die beiden *arteriae medullae spinalis posteriores* ab, welche sich sogleich zur Rückenfläche des Rückenmarkes begeben, und endlich noch unmittelbar vor Bildung der *arteria basilaris* Aeste (*C*), die in die *medulla oblongata* eindringen. — Mit *G* sind die *arteriae cerebri posteriores* bezeichnet.

Fig. 2. zeigt die Lagerungsverhältnisse der wichtigeren Organe an dem Halse. Die Haut, das Unterhautfettgewebe und das *platysma* sind an der ganzen vorderen Abtheilung des Halses entfernt. Auf der linken Seite fehlt ausserdem die vordere Abtheilung des Schlüsselbeines (16) und der ersten Rippe (18); das *manubrium sterni* (17) ist zur

Hälfte bis zur Höhe des Ansatzes der zweiten Rippe (19) weggesägt. Von Muskeln ist auf der linken Seite weggenommen die untere Abtheilung des *m. sternoeleidomastoideus* (13), die ganzen *mm. omohyoideus, sternohyoideus,* und *sternothyreoideus*; den Verlauf dieser Muskeln kann man zum Theile noch auf der rechten Seite sehen, der *m. sternohyoideus* (11) entspringt an der obersten Abtheilung der hinteren Fläche des Sternums und zieht hinauf zum Zungenbeine; der *m. sternocleidomastoideus* (12) kommt mit seiner Sternalportion von dem oberen Theile der vorderen Fläche des Brustbeins und zieht nach dem *proeessus mastoideus* hin, an welchen er sich befestigt. Von Skeletmuskeln sieht man ausserdem den *m. geniohyoideus* (8) beiderseits, welcher von dem Zungenbeine zur vorderen Abtheilung des Unterkiefers (1) zieht, dann den zur *linea obliqua interna* des Unterkiefers gehenden *m. mylohyoideus* (9), auf der linken Seite weiter den *m. thyreohyoideus* (10) und das untere Ende des *m. masseter* (4). Ausser diesen ist noch das vordere Ende des *m. digastricus m. i.* (14) sowie die *mm. scaleni* (15) blossgelegt.

An diesem Präparate kann man nun die Lage des Kehlkopfs, des Schlundes, der Schilddrüse, der Speicheldrüsen, der grossen Gefässe und der Nerven des Halses übersehen. Der Kehlkopf (20) liegt in der vorderen Partie des Halses zum Theil nach vorn bedeckt von den zum Zungenbeine und Unterkiefer ziehenden Muskeln und der oberen Abtheilung der Schilddrüse. Nach hinten stösst er an den Schlundkopf (21), welcher zwischen ihm und der vorderen Seite der Wirbelsäule liegt und nach aussen hin von der *arteria carotis,* sowie gleichfalls von der Schilddrüse begrenzt wird; diese (7) liegt in der unteren Partie des Halses bedeckt von dem *sternothyreoideus* und *sternohyoideus* vor der unteren Abtheilung des Kehlkopfes und der oberen Abtheilung der *trachea,* nach aussen und hinten begrenzt von *a. carotis* und *vena jugularis communis.* Die *art. carotis communis* (22) zieht an der äusseren Seite der Luftröhre, des Kehlkopfes und des Schlundes in die Höhe, kurz nach ihrer Theilung in *carotis externa* und *interna* giebt die erstere die nach unten zur Schilddrüse verlaufende *arteria thyreoidea superior* (29) sowie die *arteria maxillaris externa* (2) ab, welche sich hinter der *glandula submaxillaris* her über den unteren Rand des Unterkiefers dicht vor dem Ansatze des *m. masseter* windet. Auf dem *m. masseter* nach hinten von der *art. maxillaris externa* läuft eine Vene aus der vorderen Abtheilung des Gesichtes kommend, die *vena facialis anterior* (3) herab, welche sich hinter der Unterkieferdrüse im *trigonum colli superius* mit der weiter nach hinten herabkommenden *vena facialis posterior* zur *vena facialis communis* vereinigt; diese in Verbindung von der vom *foramen lazarum posterius* herkommenden *vena jugularis interna* bildet nach hinten und aussen von der Spaltung der *a. carotis* die *v. jugularis communis* (23), welche nach aussen und vorn von der *carotis* am Halse herabzieht, auf diesem Wege unter anderen die *vena thyreoidea superior* (28), oft auch noch die *vena thyreoidea inferior* aufnimmt und sich unter dem Sternoclaviculargelenk mit der *vena subclavia* zur *vena anonyma* vereinigt.

Die *vena anonyma sinistra* (24) verläuft schief hinter dem Sternum her zum Ansatz der rechten ersten Rippe an das Sternum, nimmt auf diesem Wege die neben der *arteria mammaria* verlaufende *vena mammaria interna* (25) und die *vena thyreoidea ima* (27) auf, und vereinigt sich dann an der genannten Stelle mit der *vena anonyma dextra* zur *vena cava superior*. Hinter der *vena anonyma sinistra* ist der *truncus anonymus* (26) sichtbar. Zwischen dem *m. masseter* und dem Ansatze des *m. sternocleidomastoideus* nach dem Ohre hinauf ziehend liegt die Ohrspeicheldrüse (6) nach unten umgeben von Lymphdrüsen, die sich continuirlich nach vorn hin fortsetzen und ebenso um die Unterkieferdrüse (5) liegen, diese schiebt sich zum Theil unter den Winkel des Unterkiefers hinein, zum Theil ragt sie noch unter demselben heraus. Der *nervus vagus* (31) zieht, nachdem er den *nervus laryngeus superior* (35) nach vorn zur hinteren Wand des Kehlkopfs geschickt hat, zwischen *arter. carotis* und *vena jugularis*, etwas nach hinten am Halse herab zur Brusthöhle. Vor der *art. carotis* zieht ausserdem der *ramus descendens nervi hypoglossi* (33) zum Herzgeflechte hin und geht vorher am Halse noch eine Verbindung über die *vena jugularis* hin mit dem zweiten und dritten Halsnerven ein, die sogen. *ansa n. hypoglossi*. Von dem Geflechte der Halsnerven, *plexus cervicalis* (30) steigt ein grösserer Ast, der *nervus phrenicus* (32), auf der vorderen Fläche des *musculus scalenus anticus* herab, in die Brusthöhle zum Zwerchfelle hin; endlich gewahrt man ziemlich in der Tiefe, nach innen von der *arteria carotis*, einen Zweig des *nervus glossopharyngeus* (34), welcher mehrere Aestchen zu der hinteren Wand des Schlundkopfes abgiebt.

Tafel VII.

Bei dem vorliegenden Präparate ist die Eröffnung der Brust in der Weise erfolgt, dass zuerst nach der gewöhnlichen Methode Haut und äussere Muskulatur des Thorax entfernt, dann auch die Zwischenrippenmuskeln mit Erhaltung des Brustfells weggenommen sind. Nun wurde der Herzbeutel in seiner Lage an den Rippen befestigt, dann die *pleura parietalis* entfernt und die Lungen (6 und 7) zurückgeschoben. Nachdem auf diese Weise die Lage des Herzens in ihrem Verhältniss zur vorderen Brustwand genau angemerkt worden war, wurde das Brustbein sammt Rippenknorpeln in der gewöhnlichen Weise heraus genommen, nur wurde gleichzeitig das vordere Ende der beiden Schlüsselbeine (5) abgesägt, dagegen der Ansatz des Knorpels der siebenten Rippe (11) an dem unteren Ende des Brustbeins (12) dadurch erhalten, dass das Letztere gerade über diesem Ansatze durchgesägt wurde. Hierdurch wurde das Zwerchfell möglichst in seiner Lage erhalten und ebenso die Anheftung der vorderen Bauchwand fast vollständig erhalten, nur wurden um die Lage der unteren Rippenknorpel und des Schwertfortsatzes (10) zu zeigen, die oberflächlichen Schichten zum Theile entfernt. Die Lage des Restes vom Brustbeine, sowie der übrigen Rippenknorpel ist auf der Zeichnung durch punktirte Linien angedeutet.

Das Herz ruht mit dem Herzbeutel (8) auf dem Zwerchfelle (9), dessen Wölbung man in dem vorderen unteren Theile des Brustraums theilweise übersehen kann. Von dem Herzbeutel ist die vordere Wand entfernt und sieht man dadurch, wie er das Herz und den Anfang der grossen Gefässe lose umgiebt und an dem inneren Rande der oberen Hohlader am weitesten in die Höhe steigt, nach rechts hin in ziemlich starker Weise abfällt, dagegen nach links hin allmählich an Aorta und Lungenarterie herabsteigt. Von dem Herzen selbst zeigt sich nach vorn fast nur die rechte Hälfte; der rechte Vorhof erstreckt sich von der unteren inneren Abtheilung des zweiten Zwischenrippenraumes an bis unter den Knorpelansatz der fünften Rippe an's Brustbein und liegt etwa zur Hälfte nach rechts von dem Sternum, zur Hälfte unter dem Körper desselben; der grössere Theil der vorderen Fläche des rechten Vorhofes wird von dem rechten Herzohre (14) eingenommen, welches die obere Hohlader in ihrer untersten Partie von vorn umfasst. Der bei weitem grössere Theil der vorderen Herzfläche wird durch die rechte Kammer (15) gebildet, welche nach rechts nur unter dem Knorpel der fünften Rippe und in dem fünften Zwischenrippenraume über das Brustbein hinaus ragt, zu einem Drittel hinter demselben liegt und zu zwei Dritteln nach links über es hinausragt; seine Spitze, hier gemeinschaftlich mit der Spitze des linken Ventrikels die Herzspitze bildend, liegt dabei in dem fünften Zwischenrippenraume, sein oberes Ende hinter dem Knorpel der dritten Rippe. Unter dem rechten Herzohre kommen einige Zweige der *arteria coronaria dextra* hervor, welche von den *venae cordis minores* begleitet werden. Zwischen der rechten und der linken Kammer (16), von welch' letzterer man nur einen ganz schmalen Streifen von vorn sieht, verläuft die *arteria coronaria sinistra* und die *vena magna cordis* (21). Von dem linken Vorhofe sieht man nur die Spitze des linken Herzohres (13) von vorn.

Von den aus dem Herzen hervorkommenden Gefässstämmen liegt die Lungenarterie (17) am weitesten nach vorn; sie liegt zum Theil an ihrem Ursprunge hinter dem Körper des Brustbeines, zum Theil ragt sie nach links über es hinaus; sie beginnt an dem unteren Rande des Sternalendes der dritten Rippe, zieht schief nach hinten, oben und links bis in die Mitte des Sternalendes des zweiten Rippenknorpels und hier unter die Concavität des Aortenbogens, wo man ihren rechten Ast (31) nach rechts ziehend gewahrt, während der Verlauf des linken Astes hier nicht sichtbar ist.

An ihrem Ursprunge zum Theil von der Lungenarterie, zum Theil von dem rechten Vorhofe nach vorn hin vollständig verdeckt, zieht die grosse Körperschlagader, *aorta adscendens* (18) schief von links und hinten nach rechts und vorn, von der Höhe des Sternalendes der dritten linken Rippe an; die grösste Ausbiegung nach rechts findet sich hinter dem Knorpel der zweiten rechten Rippe und hier beginnt, indem sich das Gefäss wiederum nach links und hinten, später zugleich nach unten biegt, der Aortenbogen (19). In der Höhe der Insertion der

ersten Rippe an das Brustbein entspringen aus dem Aortenbogen, am weitesten nach rechts und vorn der *truncus anonymus* (25), dicht neben diesem nach links und etwas weiter nach hinten die *arteria carotis sinistra* (28) und am weitesten nach hinten und links die *arteria subclavia sinistra* (24). Diese Gefässe steigen sämmtlich hinter der *vena anonyma sinistra* in die Höhe, dicht über dem Handgriffe des Brustbeines theilt sich der *truncus anonymus* in die *arteria carotis dextra* (27) und die *arteria subclavia dextra* (26). Die beiden *arteriae subclaviae* ziehen dann in analoger Weise mit einem nach oben convexen Bogen nach aussen über die erste Rippe hinweg zur Achselhöhle, auf diesem Wege geben sie unter anderen Zweigen die zum Halse ziehenden *arteriae vertebrales* (34) und *arteriae thyreoideae inferiores* (36) sowie die nach der Brust hin ziehenden *arteriae mammariae internae* (30) ab. Die *arteriae carotides* ziehen ein klein wenig schief nach aussen von der Luftröhre (2) und dem Kehlkopfe (1), sowie dem Oesophagus (3) in die Höhe, dabei liegt auf der linken Seite der letztere seiner Ausbiegung wegen dem Gefässe näher als rechts.

Nach aussen von den beiden *arteriae carotides* ziehen die *venae jugulares communes* (29) herab, zum Theil bedeckt von dem *musc. sternocleidomastoideus* (4), dessen Clavicularportion noch zum Theile auf der vorliegenden Abbildung zu sehen ist. (Der Rest, sowie die übrigen an der vorderen Abtheilung des Halses liegenden Muskeln, das Zwischengewebe und die Schilddrüse sind entfernt). Auf diesem Wege nehmen sie mehrere Venen vom Halse her auf, von denen man links die abgeschnittene *vena thyreoidea inferior* (33), rechts die *vena vertebralis* (35) sieht. Hinter dem Sternoclaviculargelenke vereinigen sie sich mit den *venae subclaviae* (32) zu den *venae anonymae*. Die *vena anonyma sinistra* (23) zieht dann schief hinter dem Handgriffe des Brustbeins und vor den grossen Gefässstämmen herab bis hinter die Insertion des Rippenknorpels der rechten ersten Rippe an das Brustbein; hier vereinigt sie sich mit der kurzen fast senkrecht herabsteigenden *vena anonyma dextra* (22) zur *vena cava superior* (20), welche fast ganz an der rechten Grenze des Brustbeins herabzieht und sich hinter dem Knorpel der dritten Rippe in den rechten Vorhof einsenkt. In die *venae anonymae* sieht man die *venae mammariae internae* (30) einmünden.

Der *nervus vagus* zieht beiderseits zwischen *carotis* und *vena jugularis* etwas nach hinten von ihnen am Halse herab; links (38) sieht man ihn bis unterhalb des Aortenbogens, wo er seinen *ramus recurrens* abgiebt, nach innen von ihm sieht man den *nervus phrenicus sinister* (39) zum Herzbeutel verlaufen. Der rechte *nervus vagus* (37) verschwindet an der *a. subclavia*, da sein weiterer Verlauf durch die anderen Gefässe verdeckt ist; der *nerv. phrenicus dexter* (40) zieht an dem äusseren Rande der *vena cava superior*, etwas von ihr verdeckt zum Herzbeutel und an diesem herab zum Zwerchfell.

Tafel VIII.

Diese Abbildung ist demselben Präparate entnommen, nach welchem auch Tafel VII gezeichnet ist. Am Halse ist die Haut, die vordere Muskulatur und die Schilddrüse entfernt; man sieht sonach hier wie bei Tafel VII den Kehlkopf (1) und die Luftröhre (2), etwas nach links hinter ihnen hervorschend die Schlundröhre (3), beiderseits die *arteria carotis* (6), den *nervus vagus* (8) und die *vena jugularis communis* (7); nach aussen von dieser noch einen Rest der Clavicularportion des Kopfnickers (4).

Von der Brust ist die Haut und die äussere Muskulatur vollständig hinweggenommen, wodurch das Schlüsselbein (5) und die zehn obersten Rippen in ihrer Verbindung mit dem Brustbeine (9) sowie dessen *processus xiphoideus* (17) sichtbar ist. Zwischen den Rippen sind die *mm. intercostales* mit Schonung des darunter liegenden Brustfelles und Herzbeutels herauspräparirt und wird dadurch die Lage der Brustfellsäcke bloss gelegt.

Die oberen über den eigentlichen Thoraxraum hinausragenden Enden der beiden Pleurasäcke sind zum Theil durch die Schlüsselbeine, zum Theil durch die über sie hinziehenden Gefässe, namentlich die *venae subclaviae*, *venae anonymae*, den *truncus anonymus*, die *vasa vertebralia* verdeckt, dagegen sieht man ihre untere Grenze und bemerkt wie die achte, neunte, zehnte, eilfte und zwölfte Rippe von ihnen nicht berührt wird, sondern wie unterhalb dieser beiderseits das Zwerchfell (16) von den Pleurasäcken freigelassen wird. Dabei zeigen aber die beiden Pleurasäcke auch untereinander einige Verschiedenheiten, zu welchen bei dem vorliegenden Präparate noch einige individuelle Abweichungen kommen. Es reicht nämlich zunächst der rechte Pleurasaek (11) mit seinem vorderen Rande (12, 12^{a}, 12^{b}) sehr weit nach links hinüber, so dass er in seiner oberen Partie den linken Pleurasack ein klein wenig überlagert; er zieht dann bis an den linken Rand des Sternums, geht in der Höhe des Brustbeinansatzes der sechsten Rippe in den unteren Pleurarand (12^{c}) über, welcher an dem unteren Rande des Knorpels der sechsten Rippe herab zieht, dann schief auf den Uebergang der siebenten Rippe in ihren Knorpel herübertritt und hinter der siebenten Rippe her sich nach hinten wendet. Der vordere Rand (13, 13^{a}, 13^{b}) des linken Pleurasaekes (10) zieht hinter dem Sternum ziemlich nahe der Mittellinie herunter, wendet sich dann aber in der Höhe des Sternalansatzes der dritten Rippe mehr nach links, um in einer leicht gebogenen Linie an der vierten linken Rippe dicht nach aussen von ihrem Sternalansatze, an der fünften Rippe etwa in der Mitte ihres Knorpels und an der sechsten an der Uebergangsstelle in ihren Knorpel vorüber zu ziehen. Von hier an geht der vordere Rand in den unteren über, welcher sich schief nach unten und hinten unter die siebente Rippe begiebt. Meist zieht sich hier der linke Pleurasack etwas tiefer herunter, so dass er die siebente Rippe schon weiter nach vorn trifft.

Zwischen den beiden vorderen Rändern sieht in der unteren Abtheilung der Herzbeutel (14) hervor, dessen unterer Rand (15, 15ª) hinter der vorderen Hälfte des Knorpels der sechsten und einem kleinen Theile des Knorpels der siebenten Rippe herzieht; die obere und rechte Abtheilung des Pericardiums ist zum Theil von dem rechten Pleurasacke zugedeckt, ein kleiner Theil der oberen Abtheilung liegt hinter dem linken Pleurasack.

Tafel IX.

Das vorliegende Präparat, an welchem die Gefässe injicirt sind, zeigt die Lage der grossen Gefässe in der Brusthöhle; die Abbildung ist von links und unten aufgenommen. Die Brusthöhle ist in der gewöhnlichen Weise eröffnet, nur sind die Rippen von der zweiten an viel weiter nach hinten abgeschnitten und das Schlüsselbein (29) ist sehr nahe dem Acromialende abgesägt.

Das Herz (*A*) ist etwas nach rechts und vorn geschoben, die linke Lunge (*B* oberer Lappen, *C* unterer Lappen) nach hinten zurückgelegt. Von dem Herzen überbliekt man vorzugsweise den linken Ventrikel und auf demselben die Verzweigungen der *arter. coronaria sinistra* (20) und *dcxtra* (21) und der sie begleitenden Venen, dann einen Theil des linken Vorhofs mit dem linken Herzohre (22). In seinem Anfange bei dieser Ansicht von dem Herzen verdeckt, kommt die *aorta* aus dem linken Ventrikel, aus der Convexität ihres Bogens (12) entspringt am weitesten nach vorn und rechts der *truncus anonymus* (13), dicht neben ihm nach links und hinten die *arteria carotis sinistra* (14) und am weitesten nach links und hinten die *arteria subclavia sinistra* (15). Dicht neben und hinter dem Abgange dieses Gefässes geht der Aortenbogen, indem er sich nach hinten und unten zur Wirbelsäule wendet in die *aorta descendens* (16, 17) über, welche dann vor derselben herab zieht und das Zwerchfell (31) durchbricht, um die Bauchhöhle zu erreichen; in der unteren Abtheilung ihres Verlaufes in der Brusthöhle liegt die Speiseröhre (*E*) vor ihr. Die aus dem rechten Ventrikel kommende Lungenarterie (18) theilt sich in der Concavität des Aortenbogens angekommen in einen rechten und linken Ast, von denen der letztere nach ganz kurzem Verlaufe über den linken Bronchus (*F*) her mit mehreren Zweigen in die linke Lunge eintritt; dicht unter diesen kommen die Lungenvenen (19) hervor, welche sich nach dem linken Vorhofe begeben. An der äusseren Seite des Halses steigt auf der linken Seite die *vena jugularis sinistra* (1) herab; diese vereinigt sich hinter dem linken Sternoclavieulargelenke mit der von der Achsel herkommenden *vena subclavia sinistra* (2) zur *vena anonyma sinistra* (5). Zum Theil in die Vereinigungsstelle dieser beiden Venen, zum Theil schon etwas früher münden andere Venen von der Hals- und Schultergegend in sie ein; die *vena cephalica* (11), welche am oberen Theil des Armes zwischen dem *musc. pectoralis* (25) und *m. deltoideus* (26)

in die Höhe zieht, ergiesst ihr Blut in die *vena subclavia*, bevor sie über die erste Rippe (28) und unter dem *muse. subclavius* (27) herzieht. Die *vena anonyma sinistra* zieht nach dem Sternalende der ersten rechten Rippe (30) hin, wo sie sich mit der aus *vena subclavia dextra* (3) und *vena jugularis dextra* gebildeten *vena anonyma dextra* (4) zur *vena cava superior* (7) vereinigt. Die *venae mammariae internae* (9 u. 10) münden in die *venae anonymae* ein, ausserdem sieht man hier noch die *vena hemiazygos superior* (8) in die *vena anonyma sinistra* einmünden.

Von Nerven sieht man bei diesem Präparate nur den linken *nervus phrenicus* (23) nach aussen von den *vasa mammaria* in die Brusthöhle treten, und in seinem ungefähren Verlauf nach dem Zwerchfelle hin dargestellt; ausserdem kann man den Verlauf des *nervus vagus sinister* (24) von seinem Eintritte in die Brusthöhle hinter der *vena anonyma sinistra*, bis zu seinem Verlaufe über den Aortenbogen verfolgen.

Tafel X.

Die vorliegende Abbildung stellt die Ansicht eines Brustdurchschnittes unmittelbar über der höchsten Wölbung des Zwerchfelles dar. Die Abbildung ist einer zur Arterieninjection bestimmten und zu dem Zwecke an genannter Stelle durchschnittenen Leiche entnommen, bei welcher die Lungen allseitig an der *pleura parietalis* leicht adhärent, jedoch sonst ohne irgend welche hervorragende pathologische Veränderung waren. Zur Abbildung ist die untere Körperhälfte gewählt, welche man sich also von oben her betrachtet denken muss; dabei ist das Herz, welches nur zu einem sehr kleinen Theile von dem Schnitte getroffen worden wäre, entfernt.

Der Schnitt fällt durch die oberste Abtheilung des zehnten Brustwirbels (*V*, 10) hinten und vorn durch die obere Abtheilung des *processus xiphoideus* (*P*). Es werden hierbei, ausser der äusseren Haut, dem Unterhautfettgewebe und der äusseren Muskulatur die fünfte, sechste und siebente Rippe (*C*5, *C*6, *C*7) jederseits zweimal, nämlich einmal in der Substanz der Rippe selbst, einmal in ihrem Knorpel, die achte Rippe (*C*8) nur einmal, kurz nach ihrem Abgange von dem Wirbel und die neunte Rippe noch in Verbindung mit dem Wirbel getroffen. (Dieses Verhalten ist bei der Ausführung der Abbildung ein wenig übersehen worden und nur auf der linken Seite angedeutet.) Man sieht nun zwischen den Knorpeln der fünften und sechsten Rippen vorn die durchschnittenen *vasa mammaria* (1 u. 2); dann sieht man auf die unterste Abtheilung der inneren Fläche des Herzbeutels (*A*), welcher sich in der Form der Wölbung des Zwerchfelles anschliesst, und nach rechts die Einmündung der *vena cava inferior* (3) mit einer Andeutung der an dieser Stelle in sie eintretenden Lebervenen sehen lässt. An der linken Lunge (*B*) sieht man die beiden Lappen ziemlich tief unten durchschnitten, während an der rechten Lunge (*C*) nur die beiden unteren Lappen durch den Schnitt getroffen worden sind. Um beide Lun-

gen sieht man den Verlauf der Brustfelle (*Pl*) und ausserdem sieht man die beiden *nervi phrenici* (9 u. 10) zur Seite des Herzbeutels. In dem hinteren Mittelfellraum erscheint dicht hinter dem Herzbeutel die Speiseröhre (7) von den beiden *nervi vagi* (11 u. 12) begleitet; hinter ihr liegt die *aorta thoracica descendens* (4). Nach hinten und etwas nach rechts von der grossen Körperschlagader und zugleich nach innen dicht neben der *vena azygos* (5) erscheint der *ductus thoracicus* (8); die *vena hemiazygos* (6) zeigt sich nach links von den beiden letzteren, wie diese dicht vor dem Wirbelkörper. Die beiden *nervi splanchnici* (13 u. 14) liegen dicht auf der vorderen Fläche des Wirbelkörpers auf, die Grenzstränge des *n. sympathicus* (15 u. 16) dagegen finden sich beiderseits an dem Uebergange des Wirbelkörpers in den Wirbelbogen.

Tafel XI.

Das hier dargestellte Präparat giebt eine Uebersicht der Brust- und Bauchhöhle, nach Entfernung der grösseren Brust- und Bauchorgane. Brust- und Bauchhöhle wurden zu dem Zweeke in der gewöhnlichen Weise geöffnet, die Rippen etwas weiter nach hinten als gewöhnlich abgeschnitten, dann in der Brusthöhle beide Lungen und das Herz entfernt, in der Bauchhöhle Magen sammt Darmcanal und Milz entfernt und die Leber vorsichtig, mit Erhaltung des Endes der Lebervenen herausgeschält. Die zurückbleibenden Organe, Gefässe und Nerven wurden dann von Pleura und Peritonäum, sowie von dem verbindenden Gewebe befreit und so in ihrer Lage vollständig klar dargestellt; die Abbildung selbst ist direct von der rechten Seite aus aufgenommen.

An dem rechten Arme sieht man noch zwischen *musc. biceps* (29) und *musc. deltoideus* (31) die *vena cephalica* (4) in die Höhe gehen, über den *musc. pectoralis minor* (30) weglaufen und eindringen in die *vena axillaris* (3), welche im weiteren Verlaufe während ihres Durchgangs unter dem Schlüsselbeine (32) her zur *vena subclavia* (2) wird und mit den vom Halse kommenden Venen dieser Seite oberhalb der ersten Rippe (33) die *vena anonyma dextra* (1) bildet. Dicht neben der vom Halse herabkommenden *vena jugularis communis* sieht man die Schilddrüse (*A*), neben dem *musc. biceps* den *nervus medianus* (28). In der Brusthöhle ist der rechte Bronchus (*B*) stark nach links herübergezogen, um den Bogen den die *vena azygos* (7) vor ihrer Einmündungsstelle (6) in die *vena cava superior* (5) zeigt, besser überblicken zu können; man sieht wie die *vena azygos* etwas rechts von der Mittellinie der Wirbelsäule in der Brusthöhle in die Höhe steigt und bei diesem Verlaufe die Intercostalvenen in sie einmünden. Sie entsteht in der Bauchhöhle aus einer Längsanastomose der *venae lumbares*, der sogenannten *vena lumbaris ascendens dextra* (13), die hier durch Wegnahme des *musculus psoas* freigelegt ist und hinter der *vena cava inferior* her rechts von dem *ductus thoracicus* in die Brusthöhle dringt. In der Brusthöhle liegt dicht nach links von der *vena azygos*,

zwischen ihr und der *aorta thoracica descendens* (16) der *ductus thoracicus* (21), welcher sich an dem Aortenbogen angekommen etwas mehr nach links zur *vena anonyma sinistra* wendet. Zum Theil neben zum Theil vor der *aorta* verläuft die Speiseröhre (*G*) mit den *nervi vagi* (23) und dringt durch den *hiatus oesophageus* in die Bauchhöhle; der *nervus phrenicus* (22) dessen Stumpf nur noch zu sehen ist, ist mit dem rechten Bronchus etwas nach links hinübergezogen; die *vasa mammaria* (8) sieht man neben der *vena cava superior* verlaufen. An dem Uebergange der Wirbelkörper in die Rippen verläuft der Grenzstrang des *sympathicus* (24), der an allen Zwischenwirbellöchern Verbindungen mit den Intercostalnerven (27) eingeht, in derBrusthöhle zwei Nerven, den *n. splanchnicus major* (25) und den *nervus splanchnicus minor* (26) abgiebt und nach der Bauchhöhle hin sendet.

Aus der linken und rechten *vena iliaca communis* (15) entsteht unter der rechten *arteria iliaca communis* die *vena cava inferior* (9), welche an der rechten Seite der Wirbelsäule in die Höhe steigt, bei diesem Verlaufe die *venae lumbares* und die *vena spermatica interna* (14) aufnimmt. Ebenso münden in sie die *venae renales*, von denen die rechte (11) die kürzere, die linke (12) die längere ist und über die *aorta abdominalis* herzieht; kurz vor dem Durchtritte der *vena cava* durch das Zwerchfell in die Bauchhöhle, münden die *venae hepaticae* in zwei oder drei Stämmen in sie. Ueber der *vena renalis* her und zum Theil von ihr bedeckt zieht nach dem Hilus der Niere (*C*), an deren oberem innerem Ende die Nebenniere (*D*) liegt, die *arteria renalis* (20) herüber aus der *aorta abdominalis* (19), aus welcher dicht unter ihrem Durchtritte durch das Zwerchfell auch die *arteria coeliaca* (17) und die *arteria mesenterica superior* (18) entspringt; an dem *promontorium* angekommen theilt sie sich in die beiden *arteriae iliacae*. Ueber die linke *arteria iliaca* weg, liegt das obere Ende des Mastdarmes (*F*); der Harnleiter (*E*) zieht von dem Hilus der Niere an über den *musculus ilio-psoas* und die *vasa iliaca* her, in's Beeken.

Tafel XII.

Wir sehen hier die Bauchhöhle von vorn eröffnet, die vorderen Bauchdecken zum Theil entfernt, zum Theil nach unten herabgeschlagen, das nach vorn von seinen Ansätzen gleichfalls losgetrennte Zwerchfell so ziemlich in seiner natürlichen Lage erhalten, ein klein wenig nach oben gezogen. Die Eingeweide sind sämmtlich möglichst in ihrer Lage erhalten, nur ist das grosse Netz, welches den grösseren Theil der Gedärme bedeckte, an seiner Anheftungsstelle an der grossen Curvatur des Magens und an dem *colon transversum* abgetrennt.

Von oben angefangen sieht man zunächst das Zwerchfell (1) und von ihm das *ligamentum suspensorium* (5) zu der Trennungsstelle

zwischen linkem (4) und rechtem (3) Leberlappen hinziehen. An dem unteren und vorderen Ende des *ligamentum suspensorium* sieht man noch einen Rest des *ligamentum teres hepatis* (6) nach der *fossa longitudinalis sinistra* hinziehen; aus der *fossa longitudinalis dextra* ragt der *fundus* der Gallenblase (8) am unteren Leberrande hervor. Der linke Leberlappen, von dessen Anheftung an das Zwerchfell durch das *ligamentum coronarium* man noch das *ligamentum triangulare sinistrum* (7) sieht, bedeckt den Pylorustheil des Magens (9), dessen Cardiatheil und *fundus* zum Theil und an letzterem ein Stückchen der Milz (11) sichtbar ist. Die grosse Curvatur des Magens liegt am weitesten nach vorn und etwas nach unten; an ihr verlaufen die beiden *arteriae gastro-epiploicae* (10). In der Mitte der Bauchhöhle und nach unten liegen die Windungen der dünnen Därme; der Zwölffingerdarm ist vollständig von den übrigen Eingeweidetheilen verdeckt, sein Ende liegt ungefähr unter der mit 18 bezeichneten Stelle und geht er hier in den Leerdarm (12), dessen Windungen die Mitte der Bauchhöhle einnehmen, über. Ohne merklichen Uebergang schliesst sich an den Leerdarm der Krummdarm (13) an, der sich in die untere Abtheilung der Bauchhöhle und die obere Abtheilung des Beckens lagert, mit seinem Ende wieder aus diesem nach rechts heraufsteigt und schief bei 15 in den Anfang des Dickdarms, das Coecum (14), einmündet. Aus dem unteren Ende des Blinddarms ragt ein klein wenig nach links der Wurmfortsatz (bei 15), der dann in die Tiefe geht. Nach aufwärts geht der Blinddarm in das aufsteigende Colon (16) über, das sich nach oben und hinten begiebt, dann in der *flexura coli dextra* (17) sich nach links wendet und als *colon transversum* (18) unter Leber und Magen her in die linke Lumbargegend hinüberzieht; hier biegt es sich in der *flexura coli sinistra* (19) nach unten um, und zieht als *colon descendens* (20) zur linken Darmbeinschaufel hin, wo es sich meist unter den unteren Windungen des Dünndarms verbirgt und als *flexura sigmoidea* dem Becken zuzieht. Am unteren Ende der Bauchhöhle sieht man einen Theil der vorderen Bauchdecken (2) nach unten hin umgeschlagen.

Tafel XIII.

In Fig. 1. ist die Lage eines Theiles der Baucheingeweide dargestellt; die Bauchhöhle ist von vorn geöffnet und die vorderen Bauchwandungen (*b*) sind zurück geschlagen, darauf ist der Magen sammt den Gedärmen mit Ausnahme des Zwölffingerdarms heraus genommen und die Leber nach oben in die Höhe geschlagen; die sämmtlichen übrigen Theile sind dann rein präparirt, jedoch vollständig in ihrer Lage erhalten.

An der Leber, welche mit ihrer oberen Fläche vollständig an das Zwerchfell angedrückt ist, sieht man von unten den linken Lappen (*A*) an die *fossa longitudinalis sinistra* angrenzen, aus welcher das *ligamentum teres* (1) heraustritt und nach vorn mit dem *ligamen-*

tum suspensorium (2) in Verbindung steht. Nach rechts von dem linken Leberlappen findet sich in der Tiefe der *lobus Spigelii* (4), nach oben (bei in die Höhe geschlagener Leber) der *lobus quadratus* (3); beide Abtheilungen des rechten Leberlappens (*B*), von welchem sie durch die *fossa longitudinalis dextra* abgeschnürt sind, in deren einer Hälfte die Gallenblase (5) liegt. Zwischen beiden *fossae longitudinales* liegt die den *lobus quadratus* und *l. Spigelii* trennende *fossa transversa*, in welche, ausser den Nerven, die *arteria hepatica* (7) und die *vena portarum* (8), jede mit mehreren Aesten eindringt; von der *arteria hepatica* geht die *art. cystica* (6) zur Gallenblase ab. Aus der *fossa transversa* kommt der *ductus hepaticus* (11) zum Vorschein, vereinigt sich mit dem *ductus cysticus* (9) zum *ductus choledochus* (10), welcher letztere hinter das Duodenum zieht, um an der inneren Seite des absteigenden Stückes in es einzumünden. Unter dem linken Leberlappen gewahrt man noch ein Stück des Pylorustheiles des Magens (*D*), von welchem nach rechts und hinten der obere horizontale Theil (*a*) des Zwölffingerdarms (*C*) abgeht; am rechten Leberlappen angekommen biegt er in den absteigenden Theil (*b*) und am unteren Rande der rechten Niere in den unteren horizontalen Theil (*c*) um, welcher leicht aufwärts und links verläuft; rechts von der linken Niere beginnt dann der Leerdarm (*E*). In die Biegung des Zwölffingerdarmes legt sich die Bauchspeicheldrüse (*F*) mit ihrem Kopfe (14) hinein und zieht sich mit Körper und Schwanz (15) ganz nach links hin bis zum *hilus* der Milz (*G*), unterhalb der Milz und der *cauda pancreatis* erscheint die linke Niere (*J*), die rechte (*H*) erscheint etwas nach rechts und zum Theil bedeckt von dem Duodenum. Zwischen Pancreas und unterem horizontalen Theil des Duodenums dringen *arteria mesenterica superior* (12) und *vena mesaraica major* (13) durch; unterhalb dieser Darmabtheilung sieht man die Stämme der *aorta abdominalis* (*L*) und der *vena cava inferior* (*M*) nach dem Becken hin verlaufen.

Fig. 2 und 3 stellen Schema's von Durchschnitten durch das Bauchfell nach Lauth[1] dar. Fig. 1 ist ein Längsdurchschnitt durch Bauch- und Beckenhöhle gerade in der Mittellinie des Körpers. Der grosse Bauchfellsack ist durch eine einfache über die Wandungen und Organe hingehende Linie bezeichnet, der kleine Bauchfellsack erscheint in dem Schema punktirt; da der Schnitt nicht durch das *foramen Winslowi*, sondern durch die Mittellinie des Körpers gelegt gedacht ist, so sieht man die Communication der beiden Abtheilungen des Bauchfellsackes nicht. Es bedeutet nun:

1) Lauth, Neues Handbuch der praktischen Anatomie, Stuttgart, Leipzig u. Wien 1835. Bd. I, Tafel IV.

a Nabel.
bb Zwerchfell.
c Leber.
d Magen.
e Quergrimmdarm.
l Mastdarm.
m Gebärmutter.
n Harnblase.
o Schambein.
p *ligamentum coronarium hepatis.*
f Zwölffingerdarm.
g Bauchspeicheldrüse.
h Dünndarm.
ii Wirbelsäule.
k Promontorium.
q Kleines Netz.
r Grosses Netz.
s *mesocolon transversum.*
t *saccus omentalis.*
u Mesenterium.

Fig. 2 ist das Schema eines Querdurchschnittes durch das Bauchfell in der Lendengegend. Es ist:

a Nabel.
b Durchschnitt der Wirbelsäule.
cc Nieren.
d Aufsteigender Grimmdarm.
e Dünndarm.
f Absteigender Grimmdarm.
g Untere Hohlvene.
h Aorta.
k Mesenterium.

Tafel XIV.

Auf der vorliegenden Tafel ist die Lage der männlichen Beckenorgane in ähnlicher Weise dargestellt, wie dies auch Hyrtl[1] empfiehlt. Das Schambein (22) ist in seinem horizontalen Theile, das Sitzbein (21) in seinem absteigenden Theile, nahe dem Uebergange in das Schambein durchsägt; die Weichtheile in dem *foramen obturatorium* sind in der Richtung der Sägeschnitte mit dem Messer getrennt und die sich an die Innenfläche des Restes des *os innominatum* anlegenden Weichtheile losgeschält. Darauf sind die Muskeln, welche nach oben hin noch mit dem Hüftknochen in Verbindung standen durchschnitten und das *os innominatum* aus seiner Verbindung mit dem Kreuzbeine in der *synchondrosis sacroiliaca* (20) herausgerissen.

Nachdem die Theile von der Seite her vorsichtig frei präparirt sind, überblickt man in der Lumbargegend neben dem Reste des *musculus sacrospinalis* (17) und auf dem *musculus quadratus lumborum* (16) aufliegend und nach innen an den *m. psoas* (15) sich anlehnend die linke Niere (*A*), welche mehrere *arteriae renales* (3) aus der *aorta abdominalis* (1) empfängt und gleichfalls mehrere *venae renales* (10) zur *vena cava inferior* (2) entsendet. Aus dem *hilus* der Niere kömmt der *ureter* (*B*) hervor, läuft über den *m. psoas* weg nach abwärts, kreuzt sich auf demselben mit der *arteria spermatica* (4) und der *vena spermatica* (11) und zieht dann über die *arteria* (5) und *vena iliaca communis* (6) weg in das Becken hinab zur unteren Abtheilung des *fun-*

1) Hyrtl, Handbuch der praktischen Zergliederungskunst, Wien, 1860. §. 122.

dus der Harnblase (*C*), indem er vorher an der äusseren Seite des *vas deferens* hergeht. Die Harnblase sieht man in ihrer unteren Abtheilung ohne Bauchfellüberzug, in der oberen Abtheilung ist derselbe zum Theil entfernt, zum Theil, namentlich am Scheitel der Blase (*F*), noch erhalten. Hinter der Blase zieht der Mastdarm, dessen oberer Theil (*D*) gleichfalls mit Bauchfell überzogen ist, in Krümmungen nach doppelter Richtung (nach seitwärts und den Kreuzbeinkrümmungen folgend) herab; sein unterster Theil (*E*) biegt sich nach unten und hinten zu der Afteröffnung (*O*) um.

An der Durchschnittsfläche des Lendenmuskels ragt noch ein Stückchen des *nervus cruralis* (13) hervor, daneben sieht man den Rest des abgeschnittenen *nervus obturatorius* (14) an der *vena iliaca* anliegen. Mit den *vasa iliaca* stehen die *vasa hypogastrica* (7) in Verbindung, welche sich vor der *superficies auricularis ossis sacri* und dem abgeschnittenen *musculus pyriformis* (18) herabziehen und an der Stelle, wo sie durch Aeste mit den Gesässmuskeln (19) in nähere Beziehungen treten, abgeschnitten sind; kurz nach dem Ursprunge der *arteria hypogastrica*, entsendet sie einen stärkeren Ast, welcher bei dem Erwachsenen zum grösseren Theile obliterirt, an der Seite der Blase vorüber zum Nabel, die *arteria umbilicalis* oder im obliterirten Zustande das *ligamentum vesicale laterale* (9); Zweige von ihr, die jedoch auch öfters aus der *arteria hypogastrica* direct kommen, sind die *arteria vesicalis superior* und *media* (8), welche die Blase mit Blut versorgen.

In dem von der Seite her geöffneten Hodensacke gewahrt man den Hoden (*G*) eingelagert, an dessen hinterem Rande der Nebenhode (*H*) herabläuft; hinter dem Nebenhoden steigt der Samenstrang, welcher im Wesentlichen aus den Samengefässen (12) und dem *vas deferens* (*J*) gebildet ist, in die Höhe zum Leistencanale. In dem Samenstrange erscheint die *arteria spermatica interna* vollständig in die zu ihr gehörenden Venen eingehüllt, das *vas deferens* verläuft hinter den beiden in die Höhe. Unmittelbar nach dem Austritte aus dem Leistencanale und dem Eintritte in die Beckenhöhle trennen sich die einzelnen Bestandtheile des Samenstranges von einander, die Samengefässe ziehen aufwärts zur Bauchhöhle, das *vas deferens* zieht an der Seite der Blase her, übersteigt das *ligamentum vesicale laterale* und den *ureter*, an deren innerer Seite es hergeht, und begiebt sich an der unteren Fläche der Blase zur Seite des Samenbläschens (*K*), dessen Ausführungsgang sich mit ihm vereinigt, um gemeinsam als *ductus ejaculatorius* in die Vorsteherdrüse (*L*) einzudringen. Diese findet sich an der vorderen Abtheilung der unteren Fläche der Harnblase dicht hinter der Symphyse. Nach unten und etwas nach aussen von ihr sieht man den Ansatz des *corpus cavernosum penis* an dem *os ischii*, das *crus penis* (*N*) zum Theil durchschnitten, während der *penis* (*M*) vor dem Hodensacke herabhängt.

Tafel XV.

Zeigte sich für die Auffassung der Lage der Eingeweide im männlichen Becken eine Eröffnung des Beckens von der Seite her als besonders zweckmässig, so erscheint es bei dem weiblichen Becken wünschenswerther die Lage seiner Eingeweide von einem Durchschnitte durch die Mittellinie aus zu betrachten. Die vorliegende Abbildung zeigt uns eine solche Ansicht von einem senkrechten Durchschnitte aus, welcher nahezu durch die Mitte des Beckens geführt ist.

Man sieht auf diese Weise den Mastdarm (*C*) in seinem Beginne noch mit Peritonäalüberzug an dem letzten Lendenwirbel (7) und sieh dann vor das Kreuzbein (8), dessen Canal (9) man gleichfalls auf dem Durchschnitte beobachtet, begeben, vor welchem er sowohl, als wie auch vor dem Steissbeine (10) herabläuft, um dann in die Afteröffnung (*E*) ein wenig nach hinten umzubiegen. Man sieht während dieses Verlaufs den Mastdarm auf dem Durchschnitte (*D*) in der Weise, dass Anfangs das grössere Stück nach links liegt, an dem unteren Ende des Kreuzbeins das grössere Stück nach rechts entfernt, vor dem Steissbeine wiederum nach links das grössere Stück erhalten und am After endlich der Schnitt etwa in die Mittellinie gefallen ist. Zur Seite des Mastdarms sieht man den Lendenmuskel (6) sowie die *arteria* (2) und *vena iliaca* resp. *cruralis* (3), welche nach vorn hin zum Schenkelbogen hinziehen und dort die *vasa epigastrica* (5) nach oben abgeben, während die *vasa hypogastrica* (4) neben dem Mastdarm nach unten zu den Beckenorganen gehen. Von dem Mastdarme durch die *excavatio recto-uterina* (*S*) getrennt, sieht man die Gebärmutter (*H*) mit ihrer Höhle (*J*) vor diesem liegen; die Vaginalportion (*K*) und der Cervicalcanal ragen in die Scheide (*L*) hinein, welche die Gebärmutter mit den äusseren Geschleehtstheilen in Verbindung setzt. An diesen kann man die kleine Sehamlippe (*M*) mit einem Stücke des *praeputium clitoridis*, sowie die grosse Sehamlippe (*N*) noch sehen. Zu dem *fundus* der Gebärmutter sieht man die Muttertrompete (*P*) hinziehen, hinter welcher der Eierstoek (*O*) liegt, während das *ligamentum uteri rotundum* (*Q*) unterhalb der Muttertrompete her zum Leistencanale hinzieht; mit dem Eierstocke in Verbindung stehen die *vasa spermatiea interna* (1). Zwischen die Gebärmutter und die *symphysis ossium pubis* (11) ist die Harnblase (*F*) gelagert, welche von der Gebärmutter noch durch die *exeavatio vesico-uterina* (*R*) getrennt ist. Von oben her dringt zu ihr und geht hinter dem Eierstocke und zur Seite der Gebärmutter her der Harnleiter (*B*); die Harnröhre (*G*) dagegen geht von ihr in leichtem Bogen nach unten und vorn ab und mündet zwischen den äusseren Schamtheilen, nach hinten und unten von der *clitoris*.

Verbesserungen.

Seite	14	Zeile	19	von oben	lies Taf. IV, 11 statt Taf. VI, *F*
,,	18	,,	24	,, unten	,, *lacerum* statt *lazarum*
,,	31	,,	3	,, ,,	,, Taf. V, *L* statt Taf. V, 11
,,	32	,,	1	,, ,,	,, Taf. V, *Q* statt Taf. V, 2
,,	34	,,	16	,, oben	,, *superior* statt *inferior*
,,	48	,,	12	,, ,,	,, Taf. IX, 16 statt Taf. IX, 18
,,	57	,,	11	,, unten	,, Taf. XIII, 1, *D* statt Taf. XIII, 1
,,	57	,,	10	,, ,,	,, vordere statt obere
,,	62	,,	20	,, oben	streiche (Taf. XII, 10)
,,	63	,,	10	,, unten	lies hinter statt unter
,,	75	,,	16	,, ,,	,, Taf. XIV, 4 statt Taf. XIV, 12.

Auf Tafel V, muss die Bezeichnung für den zweiten Halswirbel *o* nicht *c* heissen.

,, Tafel VI, Fig. 1, muss links unter 9^a statt des *c* ein *C* stehen, und ist der mit 5 bezeichnete *nervus hypoglossus* zu dünn gezeichnet.

,, Tafel XIII, Fig. 3, fehlt auf der rechten Seite in dem Durchschnitte des *colon ascendens* die Bezeichnung *d*.

,, Tafel XIV, rechts muss zwischen 18 und 19 *C* statt *c* und ganz unten *G* statt *C* stehen.

,, Tafel XV, muss auf der linken Seite statt des *R* ein *S* stehen.

Bemerkung: Man wolle die Zahl der sich auf die Tafeln beziehenden Verbesserungen mit dem Umstande entschuldigen, dass bei der Correktur des Textes die vollendeten Tafeln nicht immer zur Hand waren.

Druck von Breitkopf & Härtel in Leipzig.

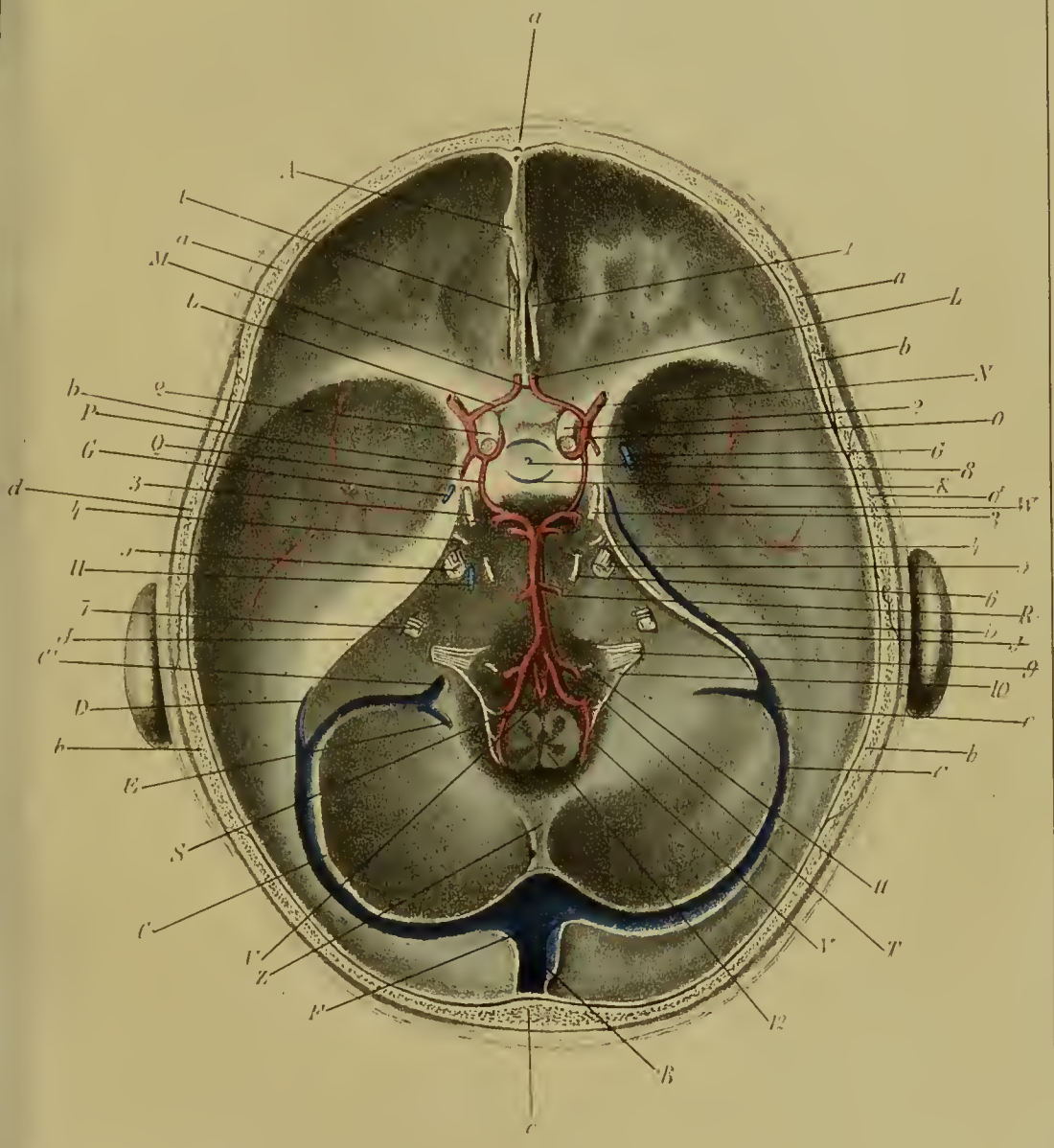

Bach, Leipzig

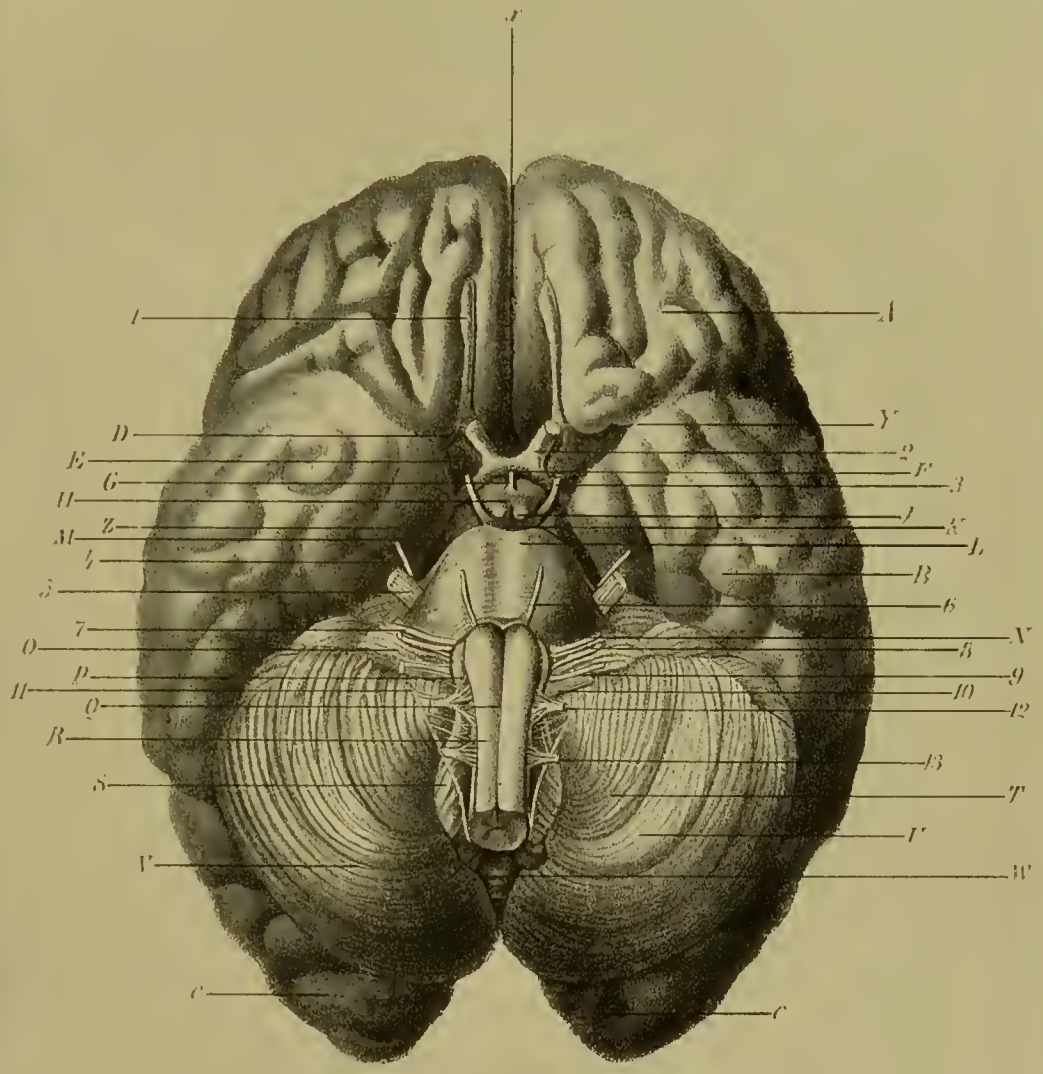

Lith. Anst. v. F. Ebe & Leipzig

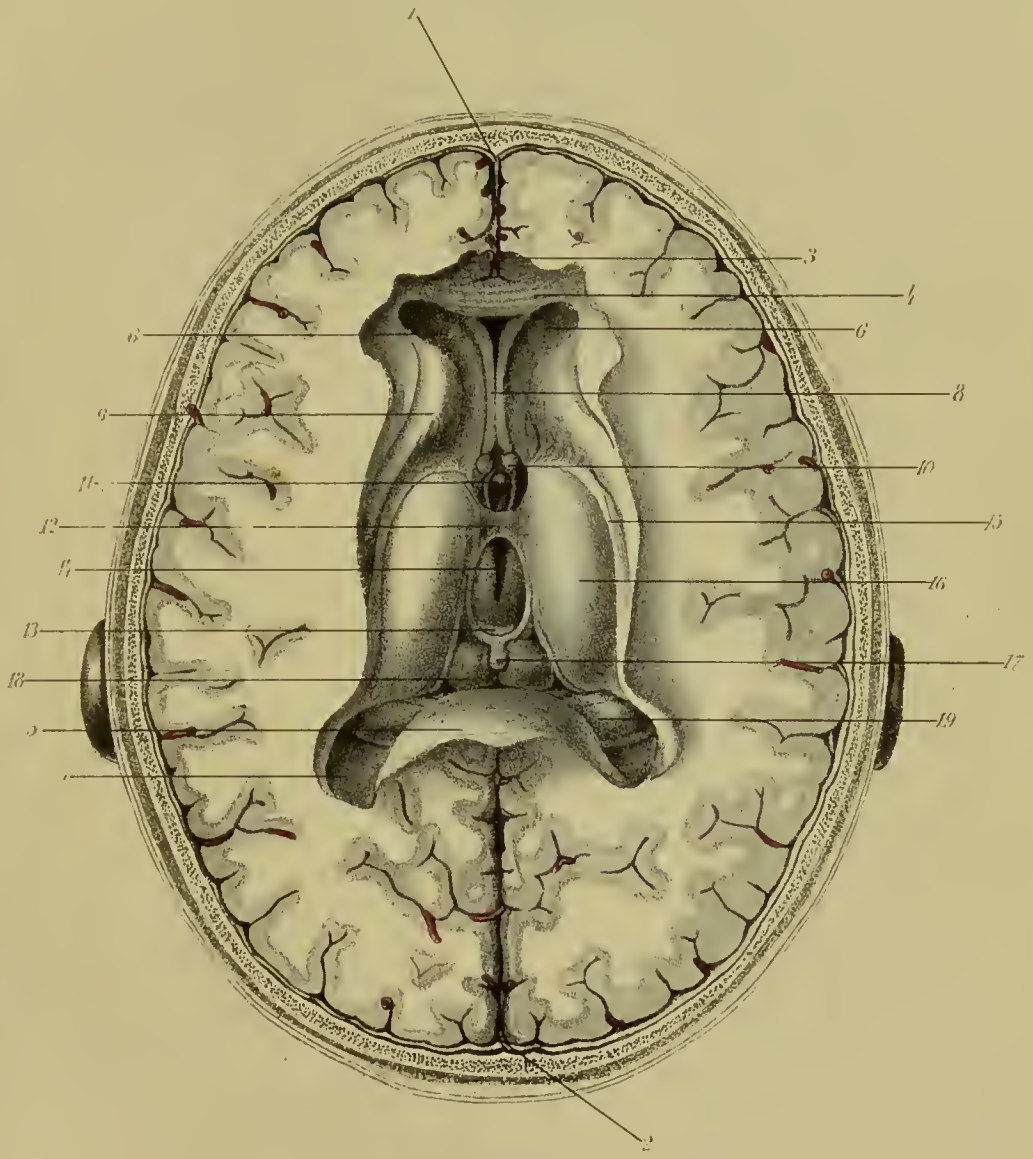
1
3
4
5
6
8
9
10
11
12
13
14
15
16
17
18
19
2

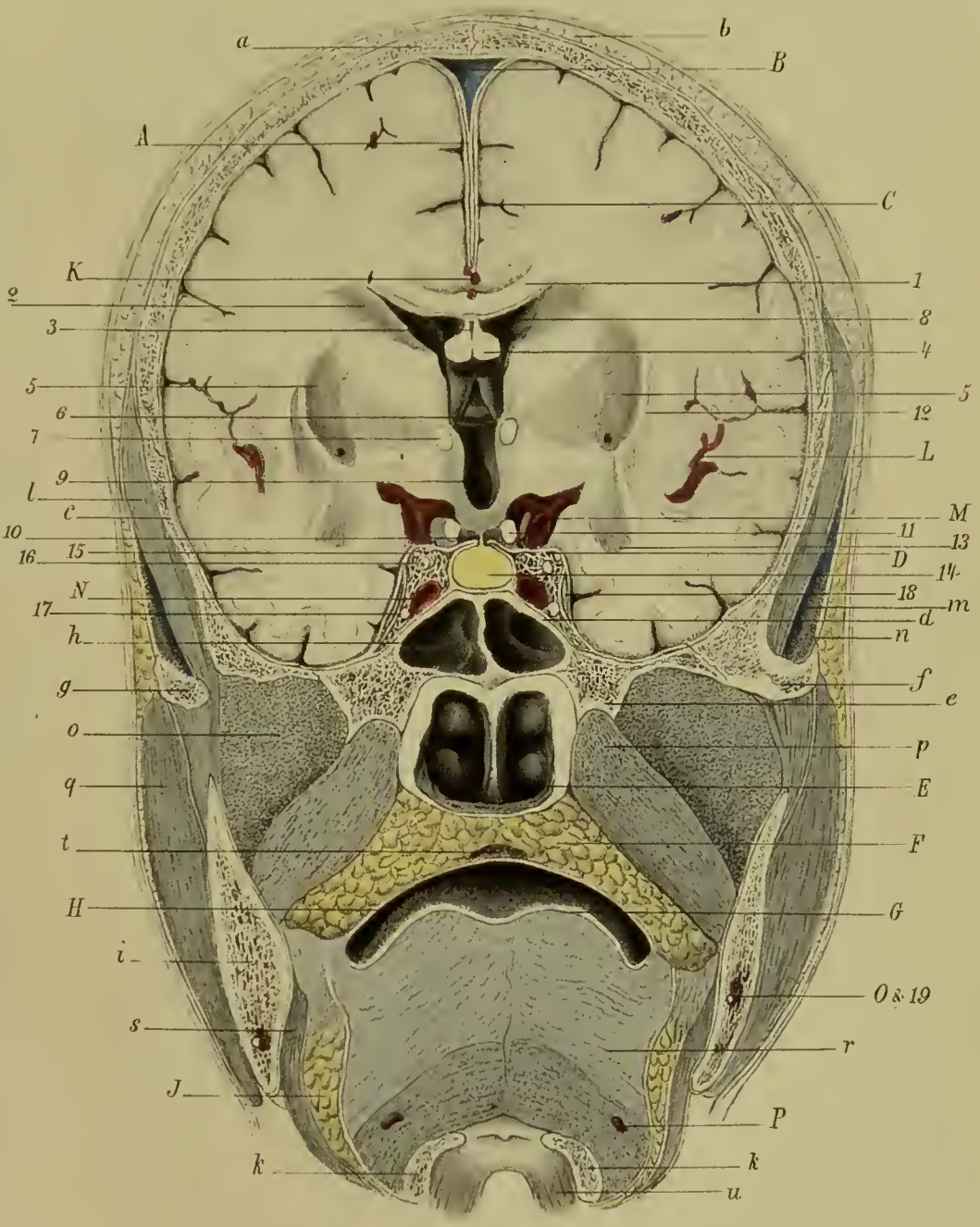
a
b
B
A
C
K
1
2
8
3
4
5
5
6
12
7
L
9
l
c
M
10
11
13
16
15
D
14
N
18
m
17
d
h
n
f
g
e
o
p
q
E
t
F
H
G
i
O & 19
s
r
J
P
k
k
u

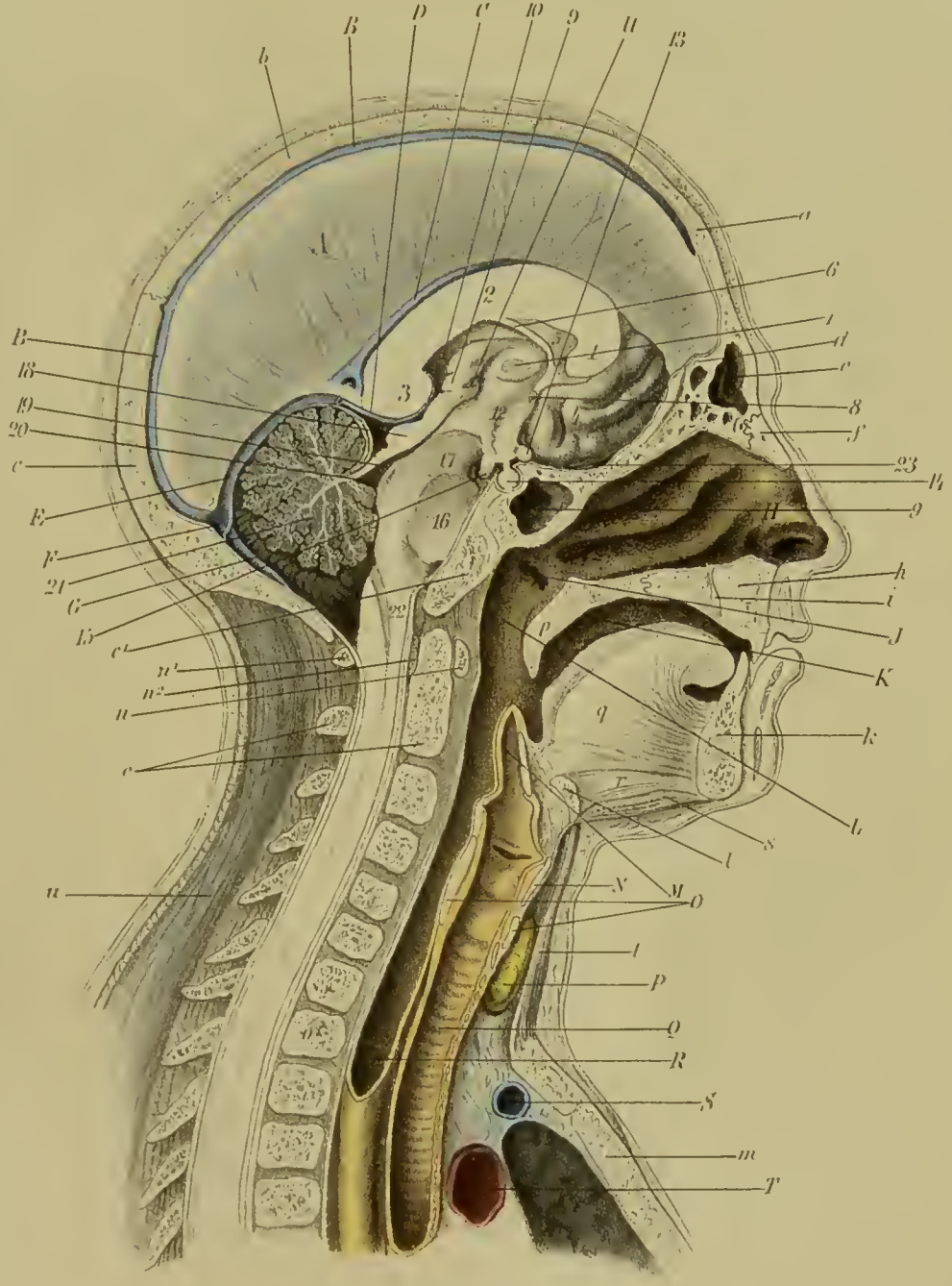
b
B
D
C
10
9
11
13
a
6
1
d
e
8
f
23
14
9
H
h
i
J
K
k
L
s
l
M
N
O
t
P
Q
R
S
m
T
B
18
19
20
c
E
F
21
G
15
c'
n'
n²
n
e
u
2
3
12
17
16
22
p
q
r

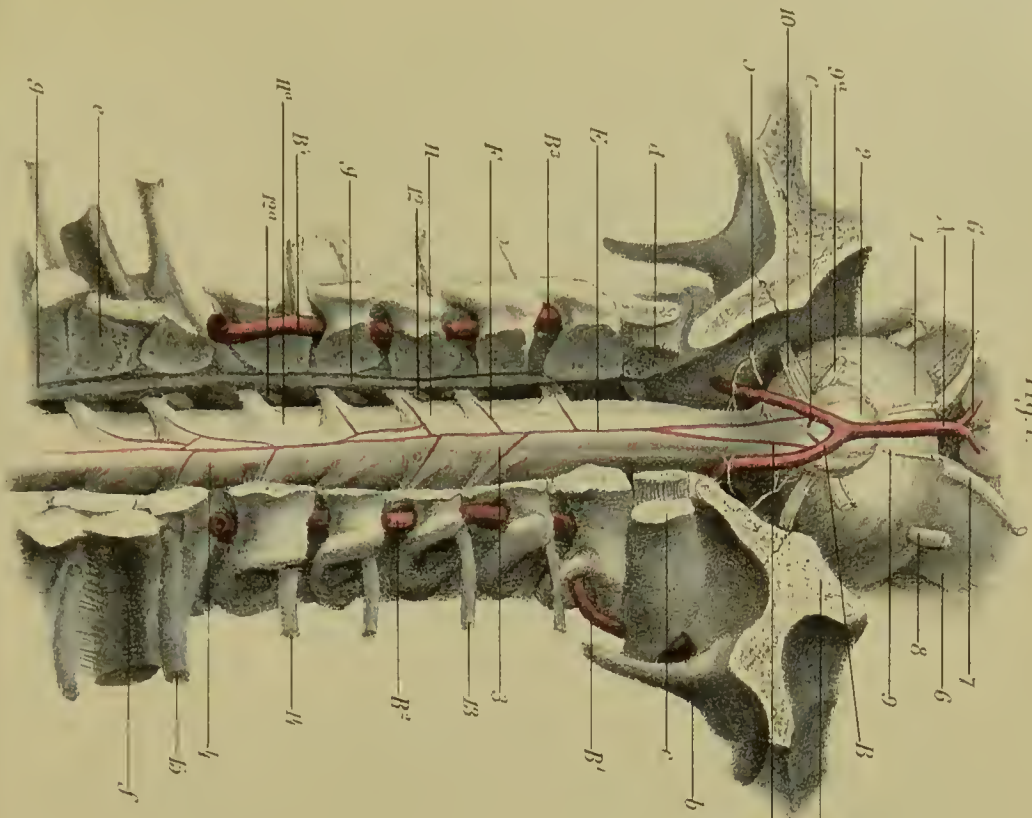

Fig. 1.

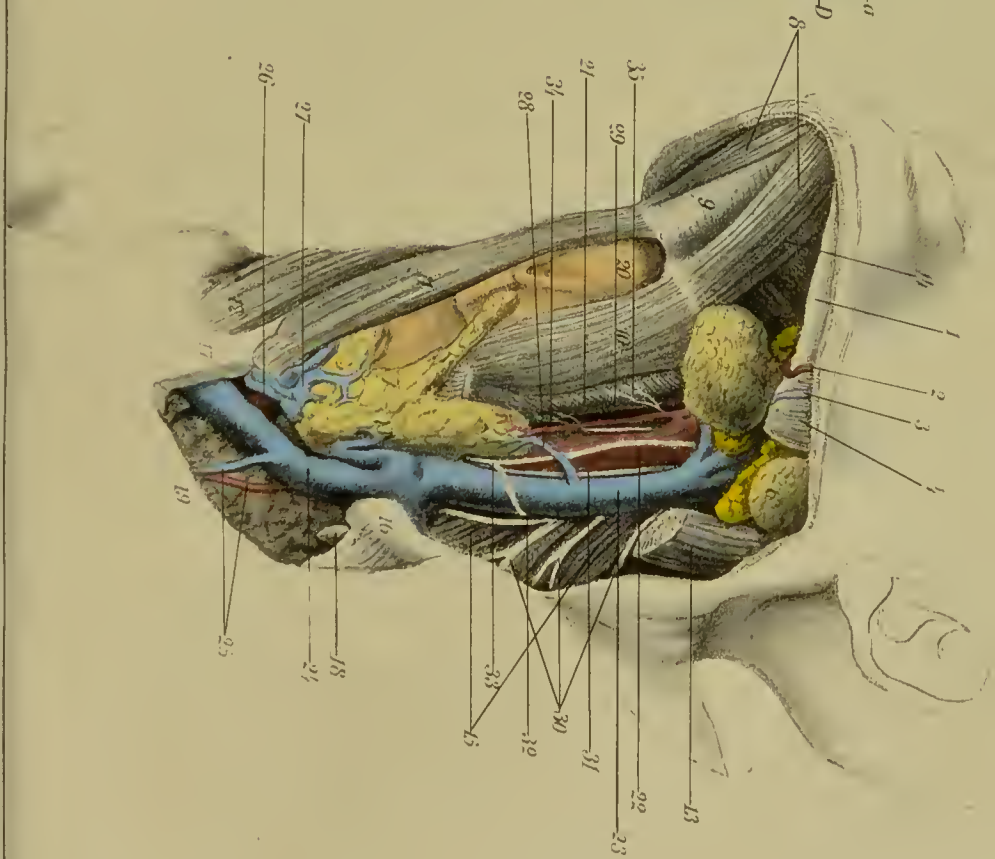

Fig. 2.

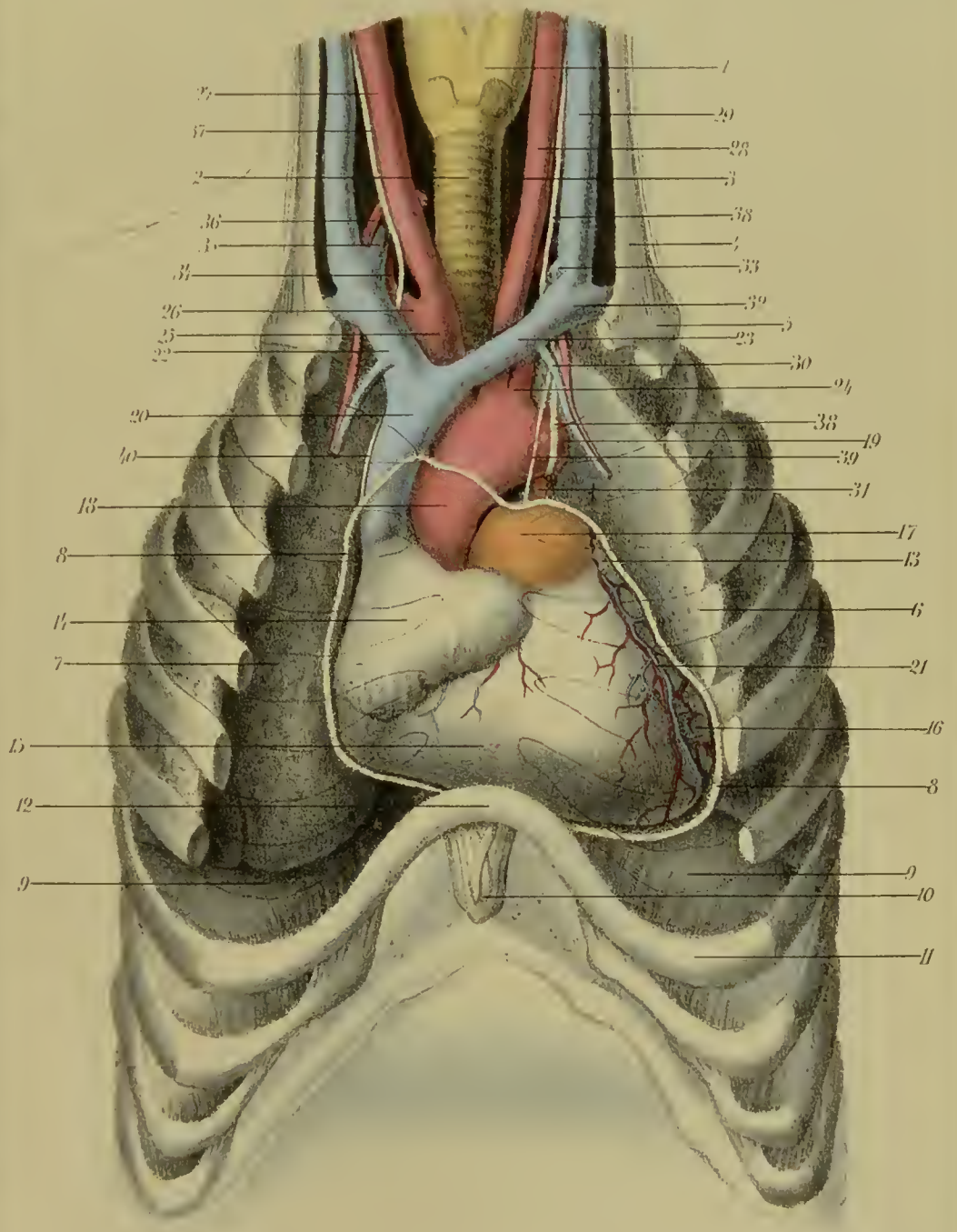
1
29
28
3
38
4
33
39
5
23
30
24
36
19
39
31
17
13
6
21
16
8
9
10
11
27
37
2
36
34
26
35
22
20
40
18
8
14
7
15
12
9

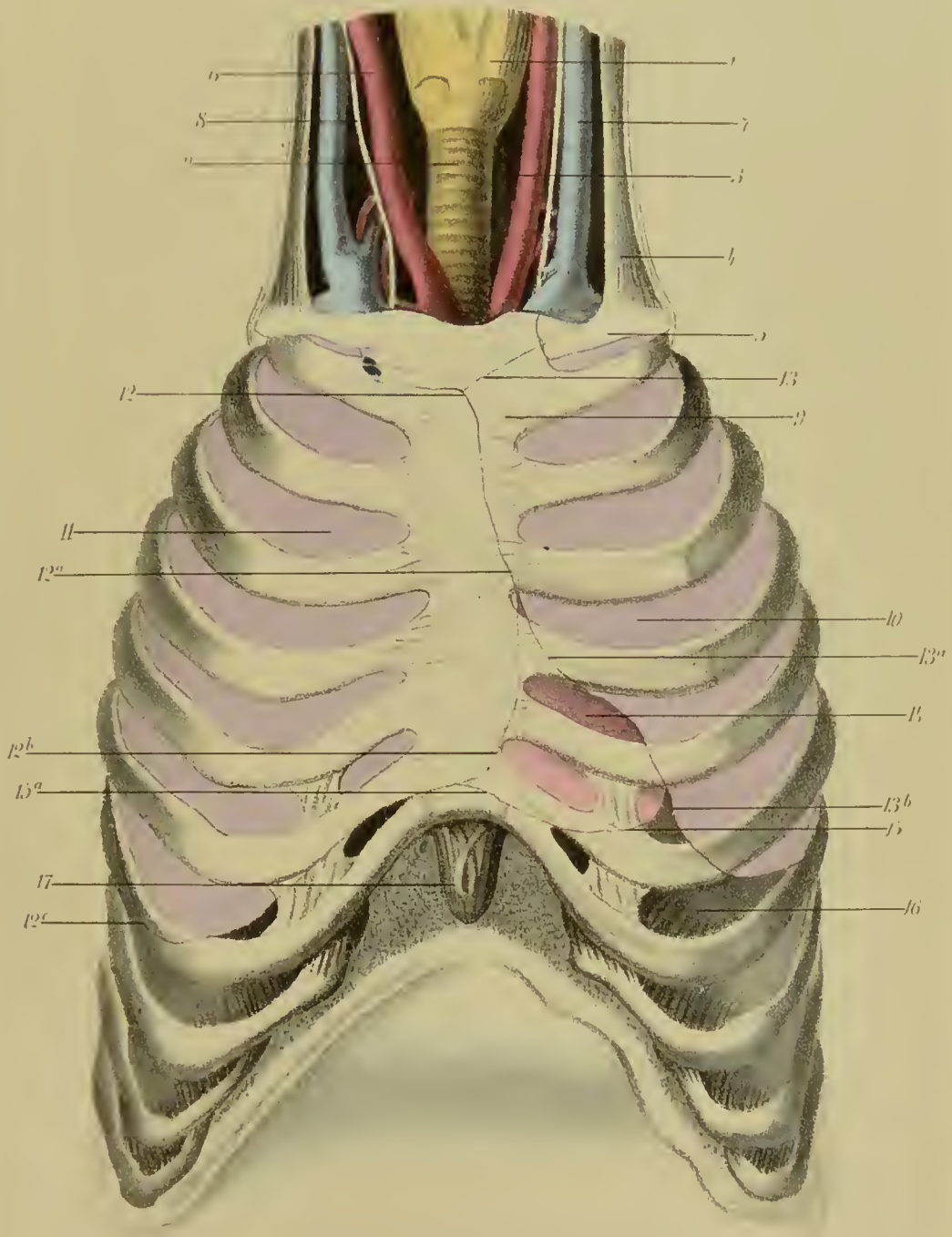
6
8
5
1
7
3
4
2
13
12
9
11
12a
10
13a
14
12b
15a
13b
15
17
16
12c

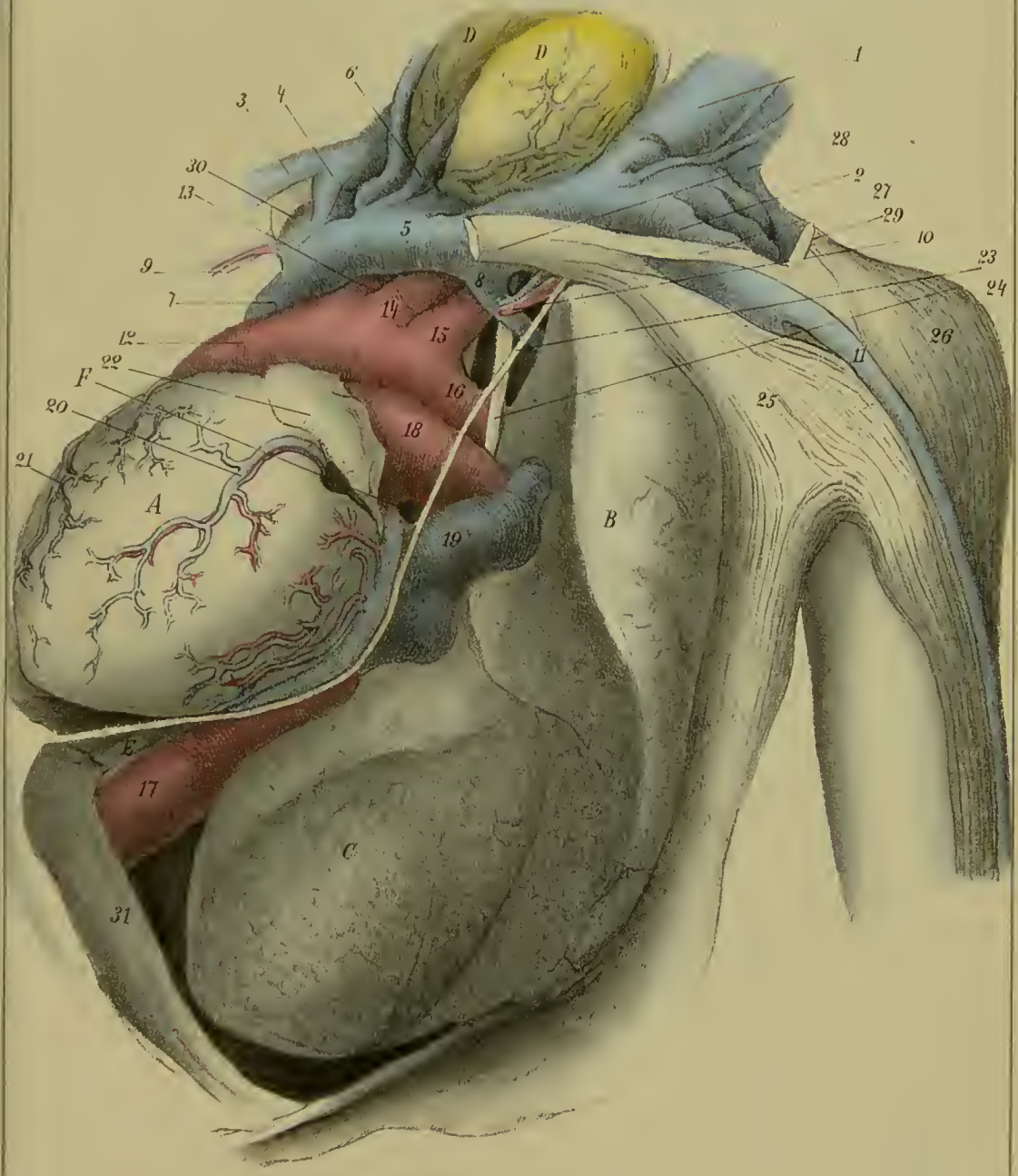
D
D
1
6
3
4
28
30
2
27
13
29
5
10
23
9
8
24
7
14
15
26
12
11
22
F
16
25
20
18
21
A
B
19
E
17
C
31

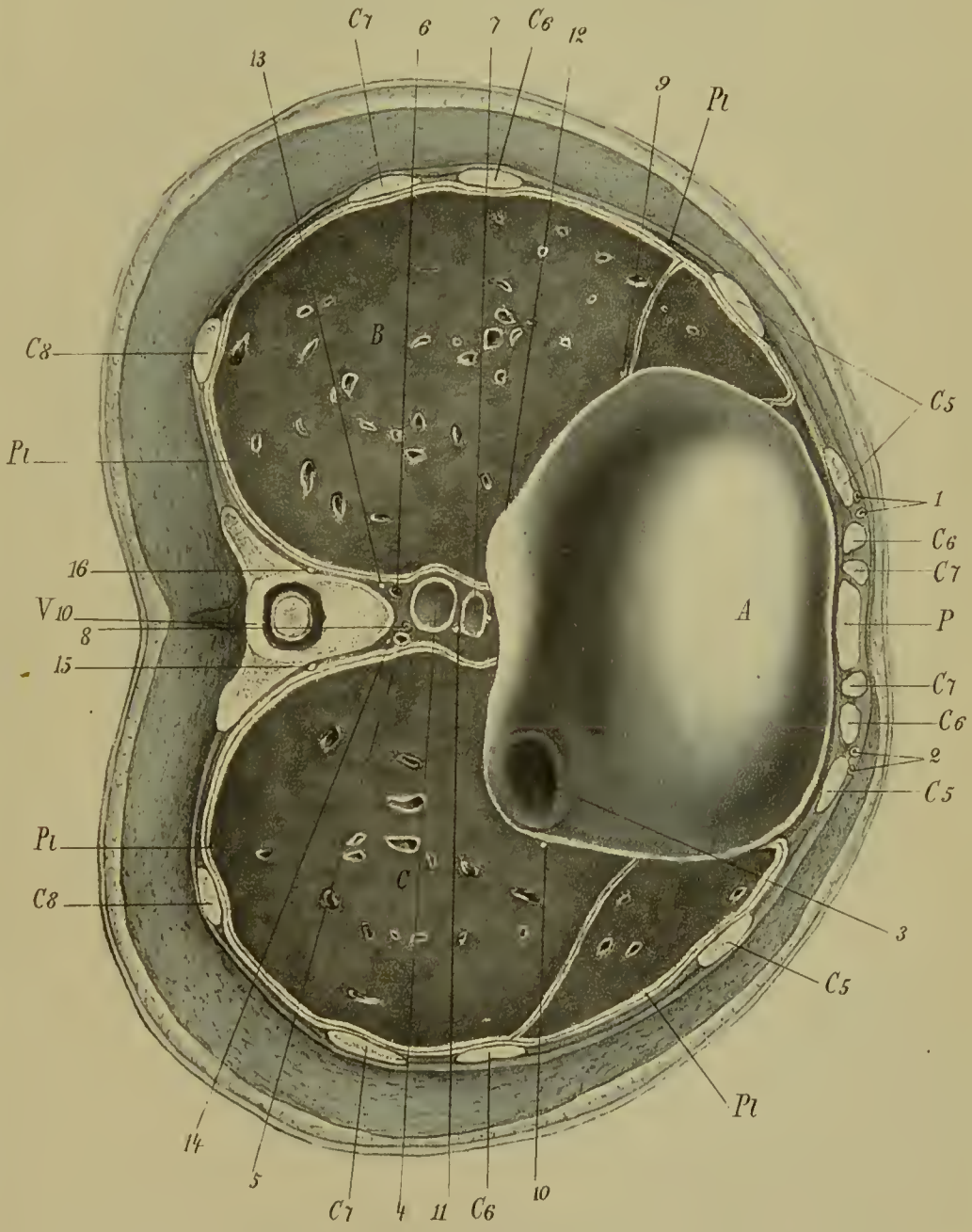
C7
6
7
C8
12
13
9
Pl
B
C8
C5
Pl
1
C6
16
C7
V
10
A
P
8
15
C7
C6
2
C5
Pl
C
C8
3
C5
Pl
14
5
C7
4
11
C6
10

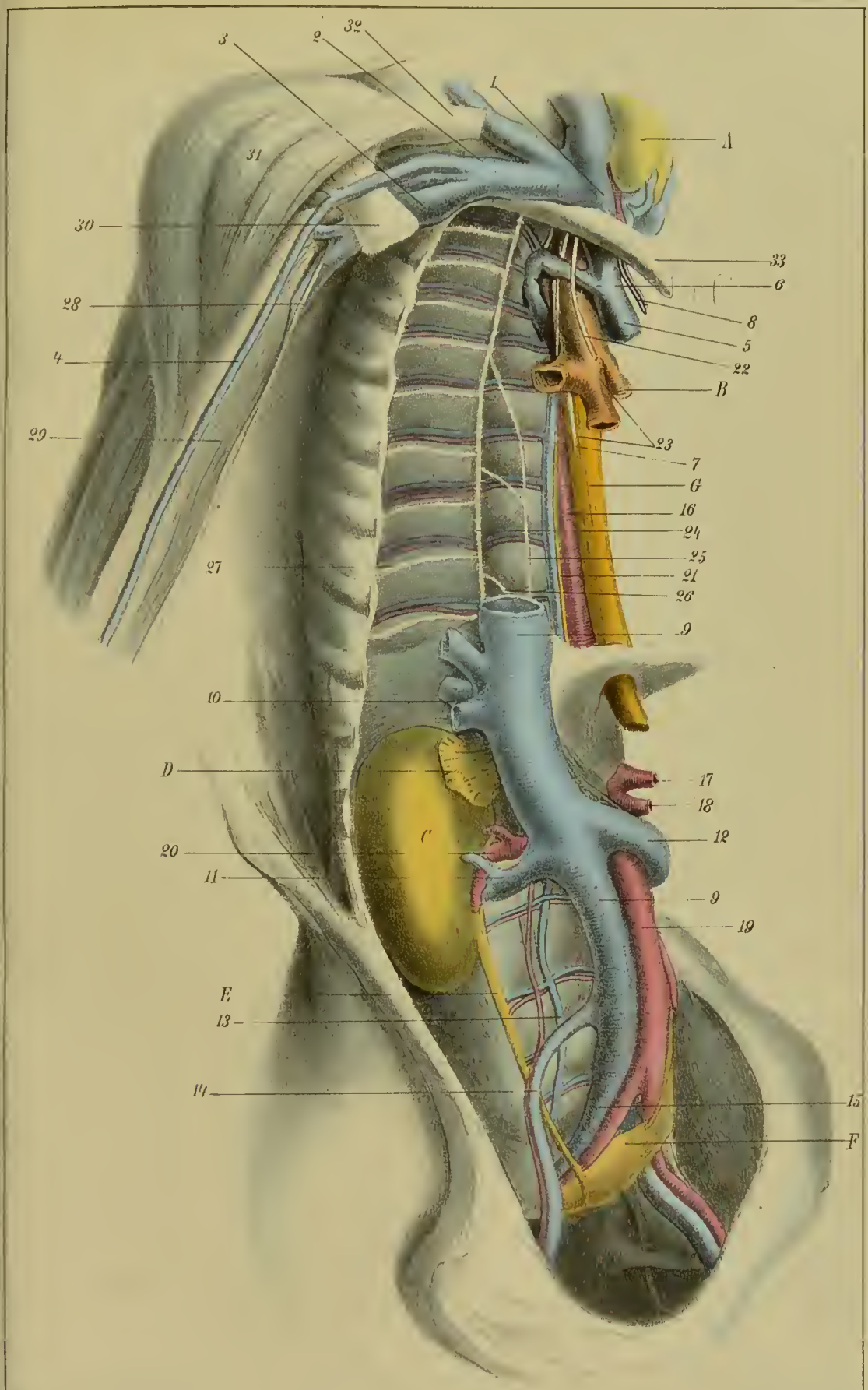
3
2
32
1
A
31
30
33
6
28
8
5
4
22
B
29
23
7
G
16
24
25
27
21
26
9
10
D
17
18
C
12
20
11
9
19
E
13
14
15
F

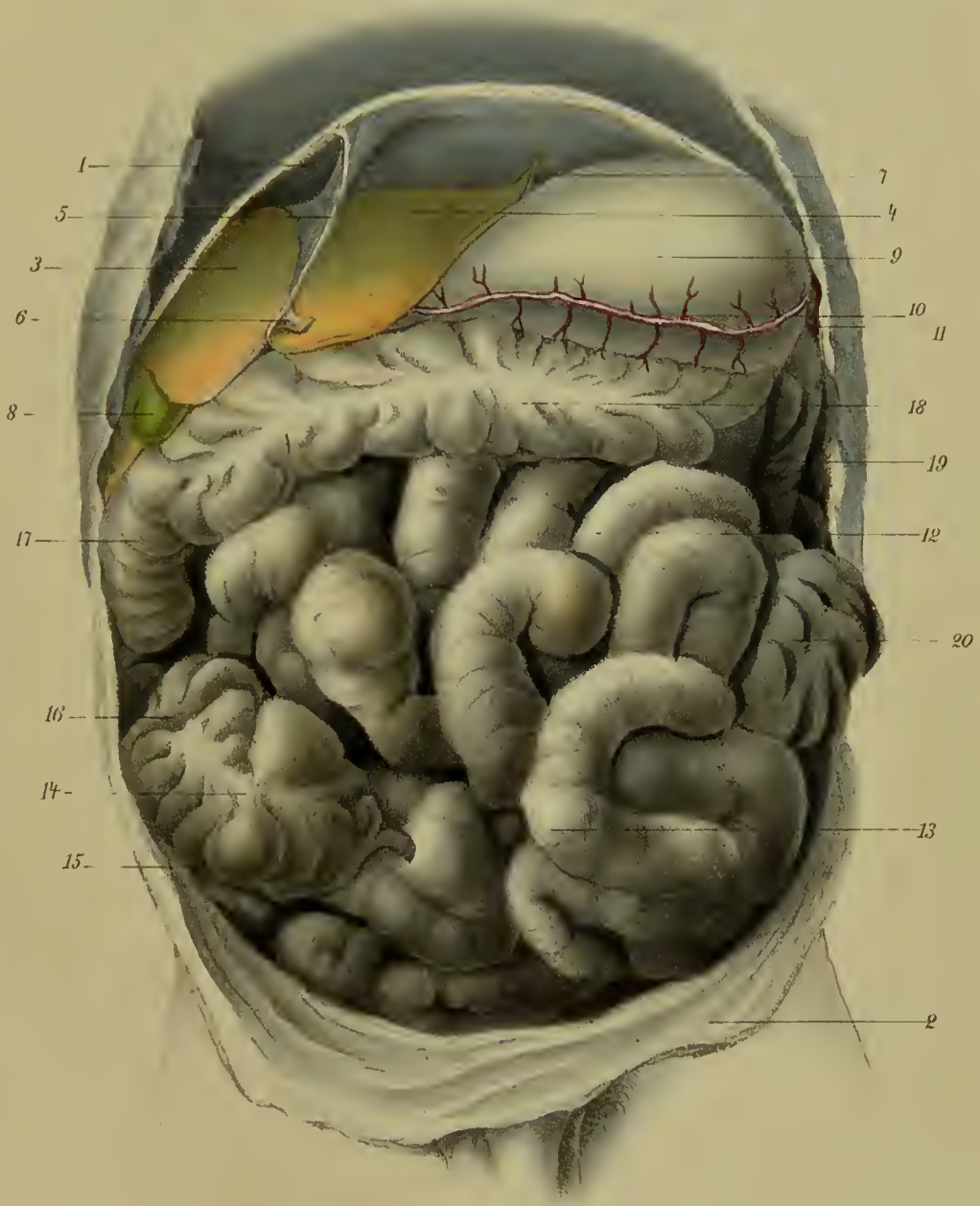
1
7
5
4
3
9
6
10
11
8
18
19
17
12
20
16
14
13
15
2

Fig. 1.

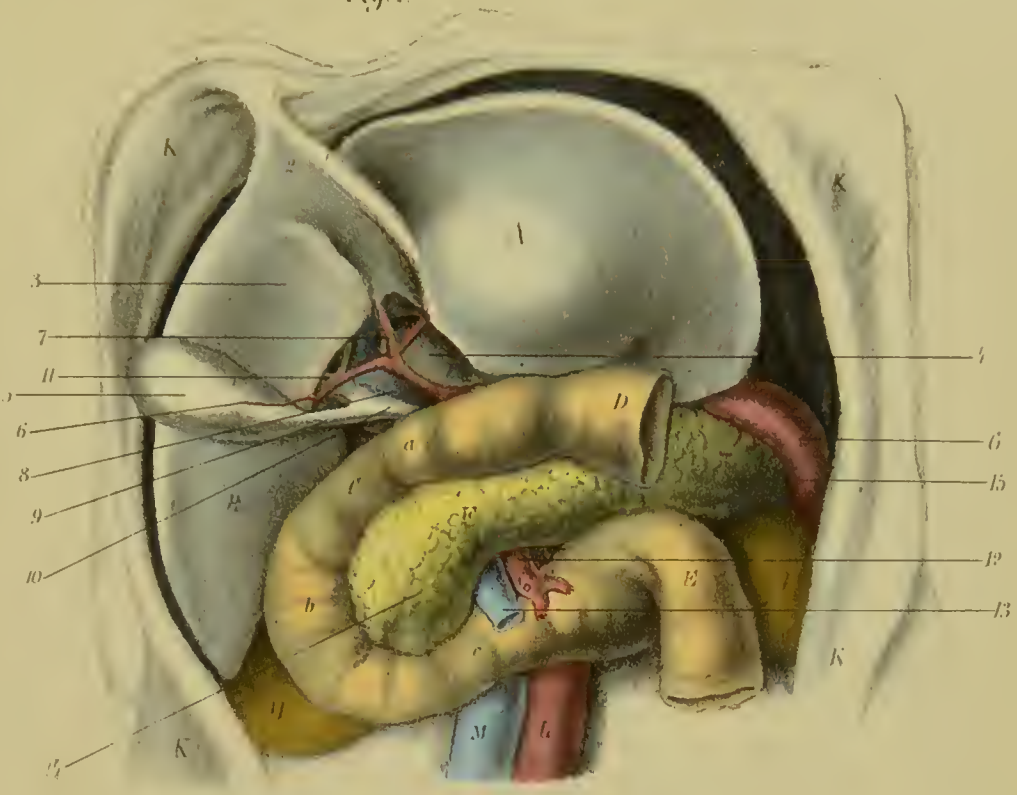

Fig. 2.

Fig. 3.



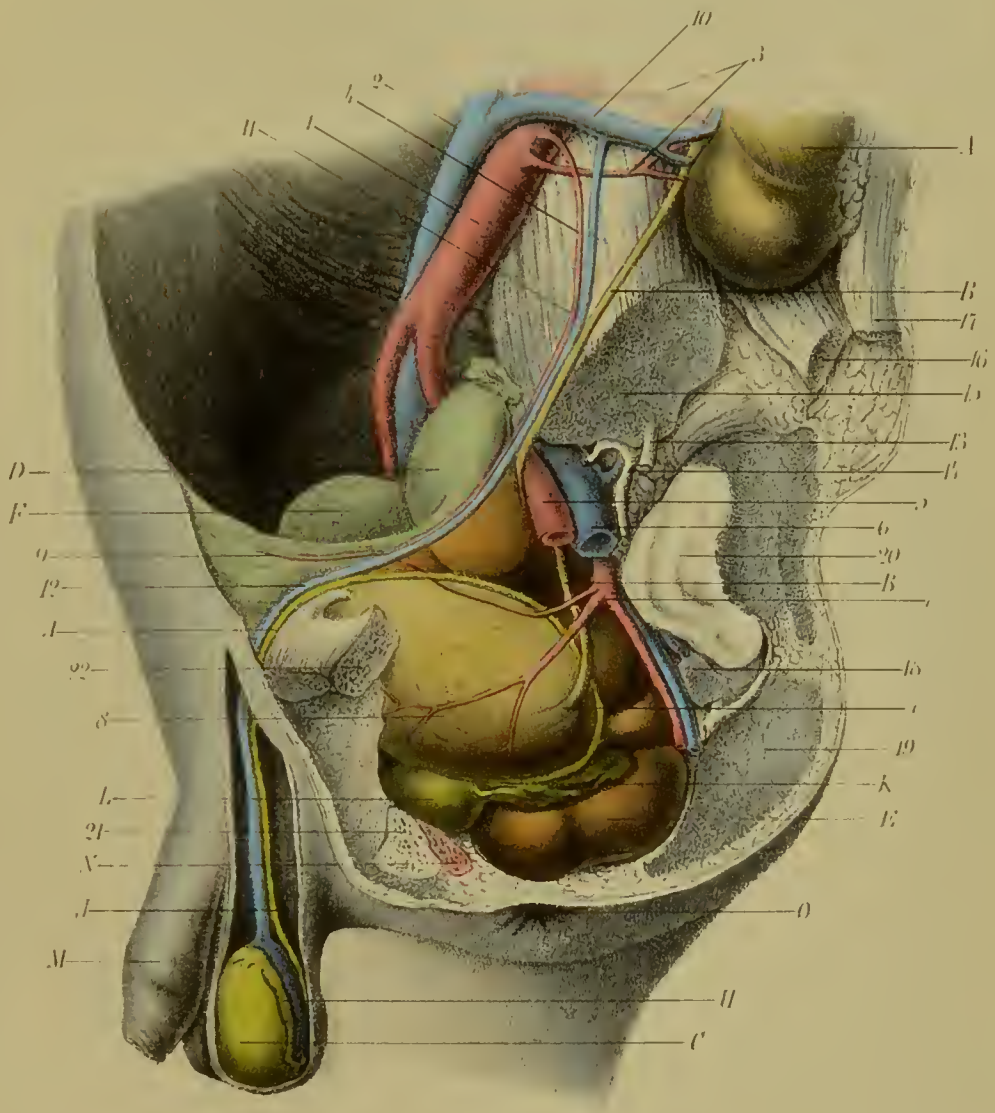
10
3
2
4
1
11
A
B
17
16
15
13
14
5
6
20
B
7
15
19
K
E
O
H
C
D
F
9
12
A
22
8
L
21
N
J
M

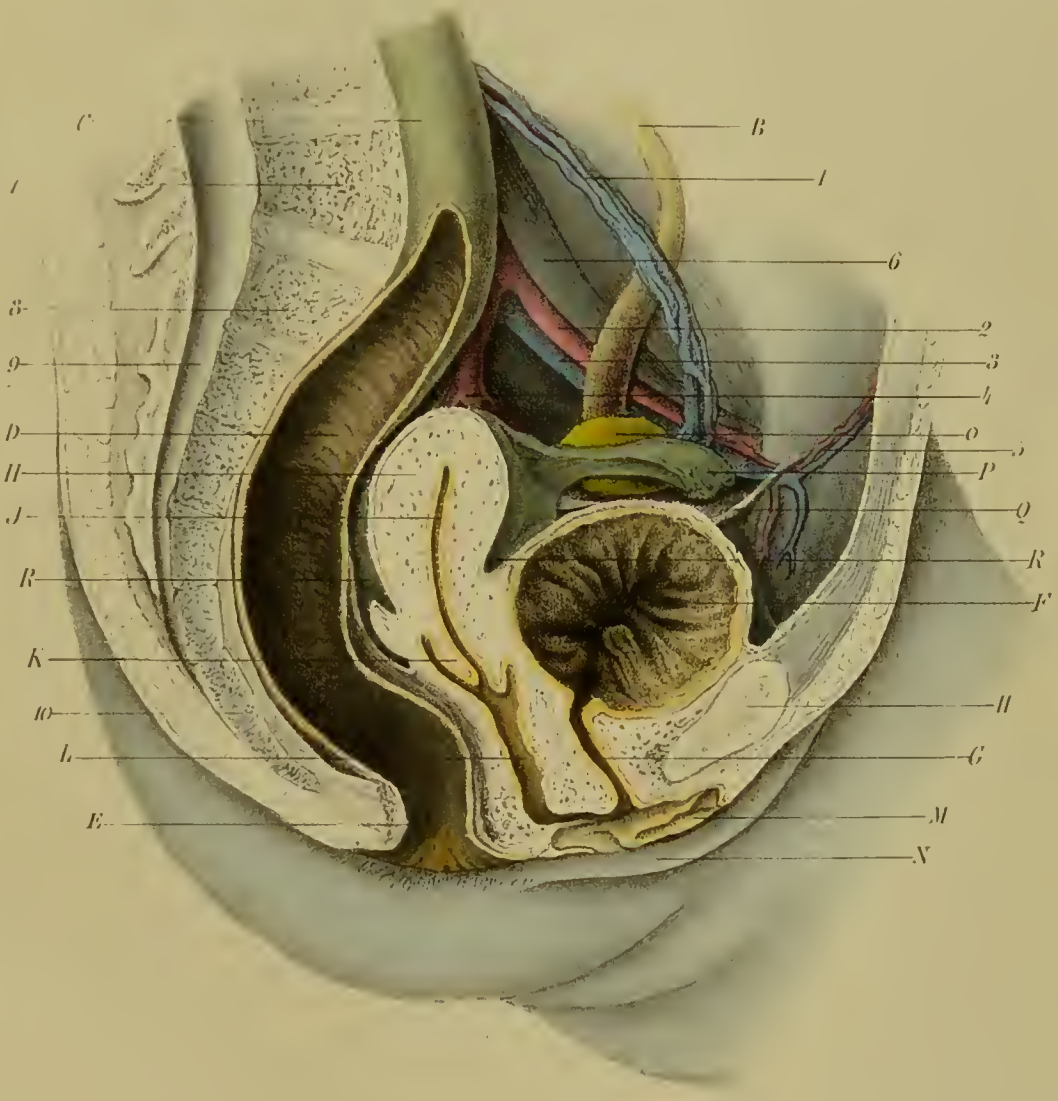
C
B
1
1
6
8
2
9
3
4
D
O
H
P
J
Q
R
R
F
K
H
10
L
G
E
M
N